DEKOMPRESI KANAL OPTIK PADA NEUROPATI OPTIK TRAUMATIKA DITINJAU DARI KEDOKTERAN DAN ISLAM

3234

Oleh :

RACHMAN INDRA JAYA

NIM : 1102004202

Skripsi ini diajukan sebagai salah satu syarat

untuk mencapai gelar Dokter Muslim

Pada

FAKULTAS KEDOKTERAN UNIVERSITAS YARSI

J A K A R T A

DESEMBER 2010

ABSTRAK
DEKOMPRESI KANAL OPTIK PADA NEUROPATI OPTIK TRAUMATIKA DITINJAU DARI KEDOKTERAN DAN ISLAM

Neuropati optik traumatika (NOT) adalah hilangnya sebagian atau seluruh fungsi penglihatan yang diakibatkan oleh cedera benturan terhadap saraf optik. Cedera saraf optik dapat terjadi di sepanjang saraf optik. Gangguan penglihatan dapat bersifat sementara atau menetap. Pada umumnya NOT merupakan akibat trauma kepala, orbita atau bola mata. Terapi NOT adalah dengan oprasi (dekompresi kanal optik) dan medikamentosa (kotrikosteroid dosis tinggi).

Tujuan umum dan khusus dari skripsi ini adalah memberikan informasi tentang berbagai macam pendekatan dekompresi kanal optik pada neuropati optik traumatika ditinjau dari kedokteran dan Islam.

Dekompresi kanal optik dilakukan pada neuropati optik traumatika dengan membuang dinding kanal optik dan secara fisik mengurangi tekanan pada saraf optik didalam kanal dengan membuat rongga untuk saraf yang bengkak akibat trauma dan membatasi kerusakan saraf akibat kompartmen sindrom.

Islam berpendapat bahwa dekompresi kanal optik pada neuropati optik traumatika tidak diharamkan dan bertujuan sebagai pengobatan untuk menjaga penglihatan dan suatu bentuk perkembangan teknologi yang bermanfaat bagi manusia yang sesuai dengan ajaran Islam.

Kedokteran dan Islam memperbolehkan dekompresi kanal optik pada neuropati optik traumatika karena terapi tersebut bermanfaat dalam menjaga penglihatan manusia.

Disarankan kepada pasien dengan keluhan penurunan tajam penglihatan pasca trauma kepala/wajah untuk memeriksakan diri ke dokter; dokter sebaiknya dapat mendeteksi dini NOT; dokter spesialis Mata memberikan terapi sesegera mungkin dengan penatalaksanaan terbaik; para ulama mengajak penderita untuk selalu bersabar dan berserah diri kepada Allah terhadap penyakit yang dideritanya.

PERNYATAAN PERSETUJUAN

Skripsi ini telah kami setujui untuk dipertahankan di hadapan Komisi Penguji Skripsi Fakultas Kedokteran Universitas YARSI.

Jakarta, Desember 2010

Komisi Penguji,

Ketua,

(Dr. Hj. Sri Hastuti, M.Kes)

Pembimbing Medik

(Dr. Saskia Nassa Mokoginta, SpM)

Pembimbing Agama

(H. Amir Mahmud, Lc, LLM)

KATA PENGANTAR

بِسْمِ اللَّهِ الرَّحْمَٰنِ الرَّحِيمِ

Segala puji dan syukur penulis panjatkan kehadirat Allah SWT atas berkah dan karunia-Nya dan shalawat serta salam kepada Rasulullah SAW sehingga dapat menyelesaikan penulisan skripsi yang berjudul **"DEKOMPRESI KANAL OPTIK PADA NEUROPATI OPTIK TRAUMATIKA DITINJAU DARI KEDOKTERAN DAN ISLAM"**.

Skripsi ini merupakan salah satu syarat untuk mencapai gelar Dokter Muslim Fakultas Kedokteran Universitas YARSI.

Terwujudnya skripsi ini adalah berkat bantuan dan dorongan berbagai pihak. Dalam kesempatan ini penulis ingin menyampaikan ucapan terima kasih kepada :

1. **Prof. Dr. Hj. Qomariyah, MS, PKK, AIFM**, selaku Dekan FK YARSI Semoga Allah SWT memberikan rahmat dan hidayah-Nya.
2. **Dr. Insan Sosiawan, SpPA** selaku Pembantu Dekan II yang telah menyetujui usulan judul yang penulis ajukan. Semoga Allah SWT selalu melimpahkan rahmat dan hidayah-Nya.
3. **Dr. Hj. Sri Hastuti, M.Kes**, selaku ketua komisi penguji yang telah bersedia meluangkan waktunya untuk menguji keabsahan skripsi ini, sekaligus sebagai ayahanda tercinta atas semua ilmu, perhatian dan semangat untuk menyelesaikan skripsi ini.
4. **Dr. Saskia Nassa Mokoginta, SpM**, selaku Pembimbing Medik dengan segala kesibukan dan aktivitasnya, beliau masih dapat meluangkan waktunya untuk membimbing, memberikan saran, nasehat, semangat untuk menyelesaikan skripsi ini. Terima kasih sebesar-besarnya, dengan segala

kerendahan hati, saya doakan semoga kebaikan dan bimbingan selama ini diterima oleh Allah swt dan semoga Allah selalu melimpahkan rahmat dan hidayah-Nya.

5. **Bapak H. Amir Mahmud, Lc, LLM**, selaku Pembimbing Agama dengan segala kesibukan dan aktivitasnya, beliau masih dapat meluangkan waktunya untuk membimbing, memberikan saran, nasehat, semangat untuk menyelesaikan skripsi ini. Terima kasih sebesar-besarnya, dengan segala kerendahan hati, saya doakan semoga kebaikan dan bimbingan selama ini diterima oleh Allah swt dan semoga Allah selalu melimpahkan rahmat dan hidayah-Nya.
6. Kepada yang tercinta, ayahanda **(Dr. H. Achmad Firmansyah, SpA,)**, ibunda **(Yusma Dahlia)**, kakak **(Indah Puspita Sari, SE dan Dr. Surya Andrian Tara),** yang telah memberikan support luar biasa hingga skripsi ini dapat terselesaikan, semoga Allah SWT senantiasa melimpahkan rahmatnya.
7. Seluruh Dosen Fakultas Kedokteran Universitas YARSI yang telah memberikan ilmu serta bimbingan selama penulis mengikuti pendidikan.
8. Seluruh Dosen Agama Universitas YARSI yang telah memberikan ilmu serta bimbingan selama penulis mengikuti pendidikan.
9. Staff Perpustakaan Universitas Yarsi Jakarta, yang telah membantu penulis dalam mencari buku sebagai referensi dalam menyelesaikan skripsi.

Penulis menyadari bahwa skripsi ini masih jauh dari kesempurnaan, oleh karena itu penulis mengharapkan kritik dan saran yang bersifat membangun sehingga penyusunan ini dapat lebih baik sesuai dengan hasil yang diharapkan.

Akhir kata dengan mengucapkan Alhamdulillah, semoga Allah SWT selalu meridhoi kita semua dan tulisan ini dapat bermanfaat.

Jakarta, Desember 2010

Penulis

DAFTAR ISI

Halaman

ABSTRAK i

LEMBAR PERSETUJUAN ii

KATA PENGANTAR iii

DAFTAR ISI vi

DAFTAR GAMBAR viii

BAB I PENDAHULUAN

1.1 Latar Belakang 1

1.2 Permasalahan 3

1.3 Tujuan

1.3.1 Tujuan Umum 3

1.3.2 Tujuan Khusus 3

1.4 Manfaat 4

BAB II DEKOMPRESI KANAL OPTIK PADA NEUROPATI OPTIK TRAUMATIKA DITINJAU DARI KEDOKTERAN

2.1 Anatomi dan Fisiologi Saraf Optikus 5

2.2 Pemeriksaan Standar untuk Mendeteksi Kelainan Saraf Optikus 10

2.3. Neuropati Optik Traumatika

2.3.1 Klasifikasi 19

2.3.2 Patogenesis 20

2.3.3 Penilaian Klinis 21

2.3.4 Pemeriksaan 22

2.3.5 Penatalaksanaan 25

2.3.6 Prognosis 30

BAB III DEKOMPRESI KANAL OPTIK PADA NEUROPATI OPTIK TRAUMATIKA DITINJAU DARI ISLAM

3.1 Optik Sebagai Pusat Indera Penglihatan..... 31

3.2 Anjuran Menjaga Kesehatan Mata Dalam Ajaran Islam..... 34

3.3 Ketentuan Umum Tentang Kesehatan Mata..... 37

3.4 Anjuran Islam Untuk Menghindari Trauma..... 40

3.5 Hukum Qishaash Pada Mata..... 42

3.6 Dekompresi Kanal Optik Pada Mata Menurut Agama Islam..... 44

BAB IV KAITAN PANDANGAN KEDOKTERAN DAN ISLAM TENTANG DEKOMPRESI KANAL OPTIK PADA NEUROPATI OPTIK TRAUMATIKA DITINJAU DARI KEDOKTERAN DAN ISLAM..... 52

BAB V KESIMPULAN DAN SARAN

5.1. Kesimpulan 53

5.2. Saran 53

DAFTAR PUSTAKA..... 55

DAFTAR GAMBAR

		Halaman
Gambar 1.	Struktur sistematik diskus dan saraf optikus	6
Gambar 2.	Potongan aksial saraf optikus dalam kanal optikus	7
Gambar 3.	Gambaran sistematik selubung saraf optikus dan hubungannya dengan saraf optikus dan tulang sfenoid	8
Gambar 4.	Jaras refleks pupil	9
Gambar 5.	Lintasan Impuls visual dan Gangguan Medan Penglihatan Akibat Berbagai Lesi di Lintasan Visual	15
Gambar 6.	Gambaran funduskopi normal	16

BAB I

PENDAHULUAN

1.1 Latar Belakang

Neuropati optik traumatika (NOT) adalah hilangnya sebagian atau seluruh fungsi penglihatan yang diakibatkan oleh cedera benturan terhadap saraf optik (Steinsapir dan Goldberg, 2002).

Insiden NOT di Amerika Serikat berkisar 0,5-5,0 % dari pasien dengan trauma kepala tertutup dan 2,5% dari pasien dengan fraktur midfasial (Gigantelli, 2002). Insiden NOT tergantung pada kejadian peristiwa penyebabnya. Penyebab tersering adalah kecelakaan motor dan sepeda (15-75 %) serta kejadian jatuh (15-50 %) (Steinsapir dan Goldberg, 2002). Penyebab lain yang pernah dilaporkan antara lain perkelahian, trauma tembus orbita, cedera olah raga, operasi perbaikan dan fraktur orbitofasial. Insiden NOT lebih sering terjadi pada laki-laki (Lessell, 1989).

Cedera saraf optik yang terjadi pada NOT merupakan hasil dari proses mekanik dan iskemik (Gigantelli, 2002). Pada tingkat seluler patofisiologi NOT diduga berhubungan dengan peroksidase lipid, pelepasan bradikinin, kalsium dan mediator inflamasi. Kekuatan benturan yang terjadi diteruskan melalui tulang orbita ke apeks orbita dan kanal optik (Steinsapir dan Goldberg, 2002).

Neuropati optik traumatika merupakan suatu diagnosis klinis. Gangguan penglihatan umumnya segera setelah terjadi trauma kepala namun dapat timbul beberapa waktu kemudian (Steinsapir dan Goldberg, 2002).

Pada pemeriksaan oftalmologis didapatkan *afferent pupillary defect.* Manifestasi klinis lain berupa hilangnya lapang pandang atau kelainan penglihatan warna

(Pomeranz dan Lessell, 1999). Penatalaksanaan NOT dinilai masih kontroversial (Steinsapir dan Goldberg, 2002).

Lima puluh persen pasien NOT berakhir dengan tajam penglihtan 1/~ (*light perception/* LP) atau *no light perception* (NLP) (Carta dkk, 2003). Hal ini menjadikan NOT sebagai penyebab hilangnya penglihatan menetap yang cukup bermakna. Maka dari itu dirasakan perlu untuk mengetahui lebih dalam mengenai pathogenesis, diagnosis dan penatalaksanaan NOT

Islam menegaskan kepada manusia bahwa mereka telah diberikan anugerah berupa panca indera dan salah satunya adalah indera penglihatan berupa mata. Mata merupakan organ penglihatan yang penting untuk melihat hal-hal yang terjadi dihadapannya. Setiap muslim diwajibkan untuk menjaga, memelihara kesehatannya dan juga berobat kepada ahlinya jika mampu, apabila mengalami gangguan pada tubuhnya (Zainudin, 1996).

Kemajuan teknologi memberikan pengaruh manfaat yang besar bagi kesehatan manusia dan Islam memperbolehkan segala bentuk perkembangan dari ilmu pengetahuan yang memberikan *kemashlahatan* bagi umatnya. Posedur dekompresi kanal optik merupakan salah satu hasil dari kemajuan ilmu kedokteran yang dapat dijadikan sebagai alternatif dalam penatalaksanaan neuropati optik traumatika.

Mengingat kegunaan dekompresi kanal optik dalam tata laksana neuropati optik traumatika yang bertujuan untuk memperbaiki penglihatan maka penulis merasa perlu untuk membahas lebih lanjut tentang efektifitas dan keamanan dekompresi kanal optik pada neuropati optik traumatika ditinjau dari kedokteran dan islam.

1.2 Permasalahan

a. Bagaimana mendiagnosa pasien NOT (Neuropati Optik Traumatika) ?

b. Bagaimana patogenesis trauma dapat menyebabkan NOT ?

c. Bagaimana penatalaksanaan terbaik pada NOT ?

d. Bagaimana pandangan Islam mengenai dekompresi kanal optik pada neuropati optik traumatika ?

1.3 Tujuan

a. Tujuan umum :

Mendapatkan informasi tentang penatalaksanaan neuropati optik traumatika dengan dekompresi kanal optik ditinjau dari kedokteran dan Islam.

b. Tujuan khusus :

1. Dapat memahami, menjelaskan, dan mendiagnosa penyakit NOT (Neuropati Optik Traumatika).
2. Dapat menjelaskan pathogenesis neuropati optik traumatika.
3. Menjelaskan penatalaksanaan dekompresi kanal optik pada neuropati optik traumatika menurut pandangan kedokteran.
4. Menjelaskan penatalaksanaan dekompresi kanal optik pada neuropati optik traumatika menurut pandangan Islam.

1.4 Manfaat

1. **Bagi penulis**

   Untuk memenuhi persyaratan mendapat gelar dokter muslim di Fakultas Kedokteran Universitas Yarsi serta menambah wawasan pengetahuan dalam bidang ilmu kedokteran dan agama Islam tentang penatalaksanaan neuropati optik traumatika dengan menggunakan dekompresi kanal optik.

2. **Bagi Universitas Yarsi**

   Dengan penyusunan skripsi ini diharapkan dapat memperkaya khasanah ilmu pengetahuan di perpustakaan Universitas Yarsi serta menjadi bahan masukan bagi civitas akademika mengenai penatalaksanaan neuropati optik traumatika dengan menggunakan dekompresi kanal optik..

3. **Bagi masyarakat**

   Diharapkan masyarakat dapat mengetahui dan memahami metode dekompresi kanal optik untuk penatalaksanaan neuropati optik traumatika ditinjau dari kedokteran dan Islam.

BAB II

DEKOMPRESI KANAL OPTIK PADA NEUROPATI OPTIK AKIBAT TRAUMA DITINJAU DARI KEDOKTERAN

2.1 Anatomi dan Fisiologi Saraf Optikus

Saraf optikus terdiri dari 1 juta lebih akson-akson yang berasal dari lapisan sel ganglion retina yang memanjang ke arah korteks oksipital. Panjang saraf optikus berkisar antara 35-55 mm dan secara anatomis terbagi menjadi segmen intraokular, intraorbital, intrakanalikular dan intrakranial yang berakhir sebagai kiasma optikum (Sadun dan Glaser, 1995).

Segmen intraokular saraf optikus sepanjang 1 mm terbagi menjadi lapisan serabut-serabut saraf superfisial, bagian prelaminar, laminar (laminar kribosa) dan retrolaminar. Papil saraf optikus (diskus optikus) merupakan bagian prelaminar saraf optikus berbentuk oval 1,5 mm horisontal dan 1,75 mm vertikal dengan cekungan *(cup shaped depression)* sedikit ke temporal. Papil saraf optikus merupakan daerah keluarnya akson-akson sel ganglion terletak sekitar 3-4 mm sebelah nasal fovea. Bagian prelaminar dan laminar terdiri dari akson-akson sel ganglion retina tak bermielin, astrosit dan arteri-vena retina sentralis yang keluar dari bagian tengah papil saraf optikus. Akson-akson bergabung menjadi fasikulus dan menembus sklera pada lamina kribrosa. Setelah melewati lamina kribrosa (bagian retrolaminar) diameter saraf optikus bertambah 3-4 mm akibat pembentukan mielin akson-akson sel ganglion retina, adanya oligodendroglia (yang membentuk mielin akson) dan selubung mengingeal yang terdiri dari piamater, arakhnoid dan duramater. Bagian prelaminar dan laminar diperdarahi terutama oleh arteri siliaris posterior brevis yang

beranastomosis dengan pleksus pial dan pembuluh darah koroid peripapilar membentuk sirkulus Zinn-Haller (Gambar 1) (Sadun dan Glaser, 1995).

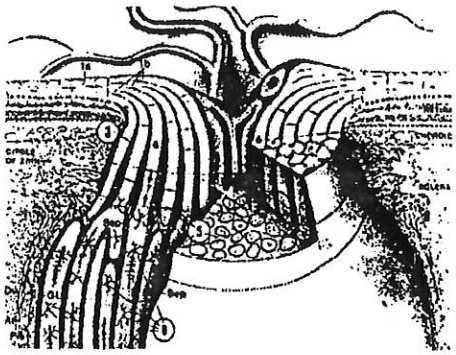

Gambar1. Struktur skematik diskus dan saraf optik.1a, membran limitan interna retina; 1b, lapisan serabut saraf; 2, *optic cup*, dibatasi sel astroglial dan pembuluh darah retina sentralis; 3, tepi diskus optik yang terlihat pada oftalmoskop; 5, glial dan *connective tissue columns*; 6, fasikulus serabut saraf; 7, lamina kribosa; 8, oligodendroglia: Du, duramater; Ar, arakhnoid; Pia, piamater; Gl.M, *glial mantle*; Sep, pial septum.[9,10]

Gambar 1. Struktur sistematik diskus dan saraf optikus

(Sumber: Sadun dan Glaser, 1995)

Segmen intraorbita saraf optikus berukuran panjang 25-30 mm, lebih panjang dari jarak antara belakang bola mata dan apeks orbita sehingga dapat bebas bergerak pada gerakan bola mata. Pada apeks orbita segmen saraf optikus ini dikelilingi oleh anulus Zinn sebelum berlanjut ke kanal optikus. Saraf optikus berjalan ke arah posteromedial dan meninggalkan orbita melalui foramen optikum *(optic ring)* menuju kanal optikus (Liu dkk, 2001).

Kanal optikus berada diantara 2 dasar tulang sfenoid sayap kecil *(lesser wing of the sphenoid bones)* yang membentuk sudut 35° dengan bidang midsagital. Dinding lateral ini merupakan dinding paling tebal. Dinding medial kanal optikus ini paling tipis (0,15 mm) dan membentuk dinding lateral sinus sfenoid. Atap kanal optikus setebal 2,09 mm memisahkan saraf optikus dengan ruang subfontal dari fossa kranial

anterior. Kanal optikus ini dikelilingi oleh tulang-tulang kuat berbentuk lingkaran berdiameter 6,5 mm dan panjang 8-10 mm (Gambar 2) (Liu dkk, 2001).

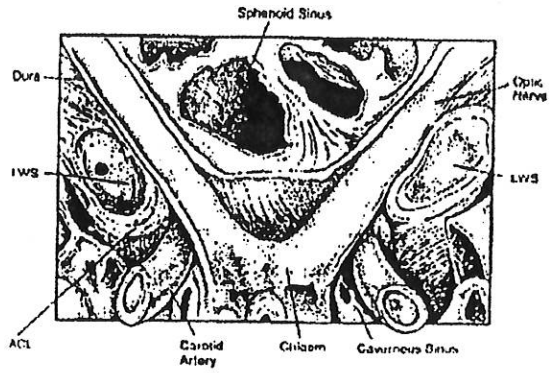

Gambar 2. Potongan aksial saraf optikus dalam kanal optikus

(Sumber: Sadun dan Glaser, 1995)

Saraf optikus di bagian ini diperdarahi oleh cabang arteri oftalmika dan arteri karotis. Pembukaan kanal optikus yang berbatasan dengan orbita *(orbital canal opening)*. Selain saraf optikus (segmen intrakanalikular), kanal optikus juga berisi arteri oftalmika, duramataer, arakhnoid, piamater dan pleksus simpatikus. Duramater dan saraf optikus melekat pada periosteum di sepanjang kanal optikus sehingga kekuatan benturan yang mengenai tulang kanal optikus akan diteruskan ke saraf optikus segmen intrakanalikular (Gambar 3) (Liu dkk, 2001).

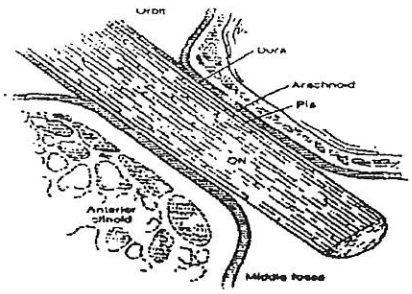

Gambar 3. Gambaran sistematik selubung saraf optikus dan hubungannya dengan saraf optikus dan tulang sfenoid. Duramater melekat pada tulang kanal optikus. Di dalam orbita, duramater terbagi menjadi 2 lapis yaitu selubung luar saraf optikus dan sebagai periosteum orbita (periorbita). Di intrakranial, duramater melepaskan diri dari saraf optikus dan menjadi periosteum tulang sfenoid.

(Sumber: Sadun dan Glaser, 1995)

Saraf optikus berlanjut ke arah kranial (segmen intrakranial) yang diperdarahi oleh arteri siliaris posterior dan arteri koroidalis. Serabut dari kedua saraf optikus bergabung menjadi kiasma optikum di atas sela tursika (di depan tuber sinerium). Daerah ini diperdarahi oleh cabang arteri serebri anterior dan posterior, anastomosis cabang arteri karotis interna dan arteri komunikans posterior (Liu dkk, 2001).

Kiasma optikum terletak di tengah anterior dari sirkulus Willisi. Serabut saraf yang bersinaps di korpus genikulatum lateral merupakan jaras visual sedangkan serabut saraf yang berakhir di kolikulus superior menghantarkan impuls visual yang membangkitkan refleks opsomatik seperti refleks pupil (Sadun dan Glaser, 1995).

Setelah sampai di korpus genikulatum lateral, serabut saraf yang membawa impuls penglihatan akan berlanjut melalui radiatio optika (*optic radiation*) atau traktus genikulokalkarina ke korteks penglihatan primer di girus kalkarina. Korteks penglihatan primer tersebut mendapat vaskularisasi dari a.kalkarina yang merupakan cabang dari a.serebri posterior.

Serabut yang berasal dari bagian medial korpus genikulatum lateral membawa impuls lapang pandang bawah sedangkan serabut yang berasal dari lateral membawa impuls dari lapang pandang atas (Sadun dan Glaser, 1995).

Pada refleks pupil, setelah serabut saraf berlanjut ke arah kolikulus superior, saraf akan berakhir pada nukleus area pretektal. Neuron interkalasi yang berhubungan dengan nukleus Eidinger-Westphal (parasimpatik) dari kedua sisi menyebabkan refleks cahaya menjadi bersifat konsensual. Saraf eferen motorik berasal dari nukleus Eidinger-Westphal dan menyertai nervus okulomotorius (N.III) ke dalam rongga orbita untuk mengkonstriksikan otot sfingter pupil (Sadun dan Glaser, 1995).

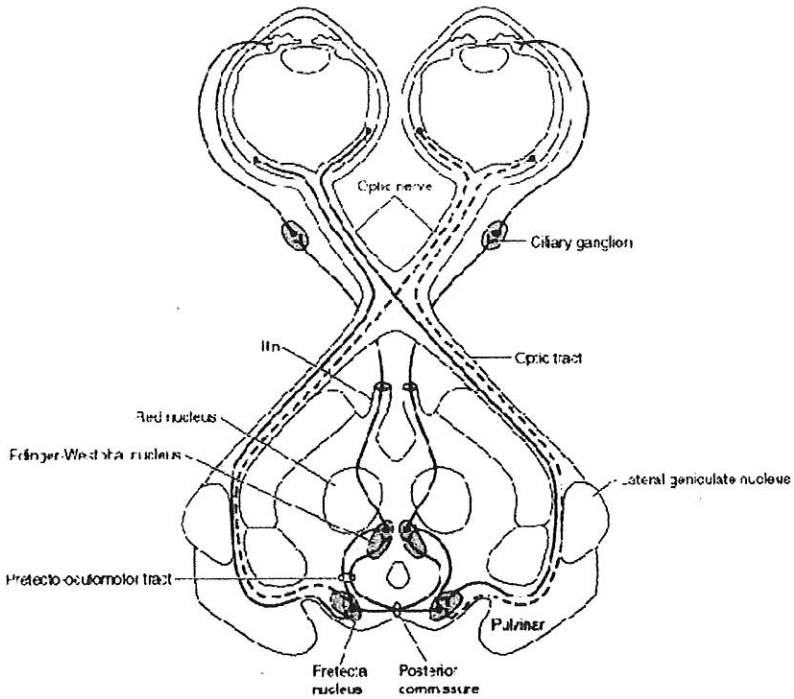

Gambar 4. Jaras Refleks Pupil

(Sumber: Liu dkk, 2001)

2.2 Pemeriksaan Standar untuk Mendeteksi Kelainan Saraf Optikus

Penegakan diagnosis kelainan saraf optikus melibatkan beberapa pemeriksaan yaitu pemeriksaan oftalmologi dan pemeriksaan penunjang. Hal yang terpenting untuk menegakkan diagnosa adalah anamnesis yang teliti. Anamnesis yang teliti untuk menegakkan diagnosis meliputi :

A. Gangguan penglihatan (visual) (Misbach, 2000) :

- Kehilangan penglihatan sejenak pada satu mata *(amaurosis fugax),* terjadi akibat serangan otak sepintas *(transient ischemic attack)* karena gangguan pada arteri karotis. Berlangsung < 10 menit.
- Gangguan penglihatan sejenak pada kedua mata bisa terjadi pada gangguan vaskular di korteks visual kedua sisi, misalnya pada TIA vertebrobasilar.
- Penglihatan hilang mendadak terjadi pada neuritis optik akut, biasanya terjadi pada satu mata.
- Penglihatan hilang secara bertahap terjadi pada tumor intraserebral atau *nervus optikus* (glioma).
- Terdapatnya gangguan penglihatan dengan keluhan kesukaran melakukan pekerjaan dalam ruangan remang-remang dan malam hari, disertai keluhan secara kualitatif seperti melihat objek menjadi kurang terang atau kurang bersinar *(dimness of vision),* biasanya berhubungan dengan kelainan retina.
- Terdapatnya halusinasi visual disertai benda-benda yang bergerak dari arah samping ke tengah lapangan pandang dan menghilang tepat di garis tengah, biasanya terdapat pada kelainan neurologis.

- Pada keadaan awal dari diplopia, pasien sering mengeluh sebagai gangguan penglihatan karena bayangan masih berhimpit dan belum terpecah dua.

B. Gangguan lapang pandang (Misbach, 2000)

- Konstriksi progresif lapang pandang bilateral, terjadi akibat serangan otak sepintas pada sistem vertebro-basilar.
- Gangguan lapang pandang berupa titik hitam (skotoma negatif) atau titik cahaya yang bersinar pada suatu sudut lapang pandang (skotoma positif) atau fotopsia.
- Kadang-kadang penderita mengeluh gangguan lapang pandang yang cukup masif, tapi masih dapat mengenai benda-benda yang bergerak (pada lapang pandang yang terganggu), sedangkan benda-benda yang diam (statik) tidak dapat dikenali. Keadaan ini disebut disosiasi statiko-kinetik atau fenomena Riddoch yang sering merupakan manifestasi buta sentral *(cortical blindness)*.
- Gangguan yang sangat kecil di pusat lapang pandang dan bilateral, dapat menyebabkan seseorang tidak dapat membaca huruf, oleh karena penglihatan sentral merupakan lapang pandang yang terpenting (± 60% serabut penglihatan berasal dari *maculo-pupillary bundles*). Kelainan ini terjadi pada lesi (infark, tumor) di oksipital dan dapat juga pada hemianopia total (tanpa *macular sparing*).

C. Gangguan kemampuan membaca

Bila keluhan berupa kemampuan membaca yang tidak tahan lama, setelah beberapa saat huruf menjadi kabur dan tumpang tindih disertai rasa sakit kepala,

sedangkan penglihatan masih utuh, maka dipikirkan kelainan pada pupil atau reaksi akomodasi. Gangguan kemampuan membaca dapat disebabkan oleh karena kelainan refraksi seperti miopi dan astigmatisma (Misbach, 2000).

Seluruh keluhan ini, merupakan bagian dari riwayat penyakit. Apabila disertai dengan kelainan neurologik akan mempermudah untuk menentukan lokasi dan arah pemeriksaan lain sehingga tatalaksana menjadi lebih baik dan prognosis dapat ditentukan (Misbach, 2000).

Kemudian dilakukan pemeriksaan oftalmologi untuk mengevaluasi fungsi saraf optikus (N.II), diantaranya :

1) Pemeriksaan Visus

Pemeriksaan visus dilakukan dengan membaca kartu Snellen pada jarak 6 meter. Masing-masing mata diperiksa secara terpisah, diikuti dengan pemeriksaan menggunakan *pinhole* untuk menyingkirkan kelainan visus akibat gangguan refraksi. Penilaian diukur dari barisan terkecil yang masih dapat dibaca oleh pasien dengan benar, dengan nilai normal visus adalah 6/6. Apabila pasien hanya bisa membedakan gerakan tangan pemeriksa maka visusnya adalah 1/300, sedangkan apabila pasien hanya dapat membedakan kesan gelap terang (cahaya) maka visusnya $1/\infty$ (Kansky, 2003).

2) Pemeriksaan Refleks Pupil

Pemeriksaan refleks pupil atau refleks cahaya terdiri dari reaksi cahaya langsung dan tidak langsung (konsensual). Refleks cahya langsung yaitu adalah mengecilnya pupil (miosis) pada mata yang disinari cahaya, sedangkan refleks cahaya tidak langsung atau konsensual adalah mengecilnya pupil pada mata yang tidak disinari cahaya (Kansky, 1999).

Salah satu kelainan pupil yang dapat ditemui adalah *relative afferent pupillary defect (RAPD),* yaitu kelainan pupil yang ditandai dengan pupil Marcus Gunn. Kelainan ini menunjukkan adanya lesi di saraf optikus. Pada orang normal, jaras aferen pupilomotor menghantarkan sinyal disepanjang saraf optikus dan diteruskan ke kedua pupil melalui post-sinap di nukleus pretektal, menunjukkan keadaan yang simetris dan kontralateral pupil juga ikut berkostriksi mengikuti stimulus cahaya. Kerusakan hantaran cahaya di sepanjang saraf optikus mengakibatkan menurunnya konstriksi di kedua pupil ketika stimulus cahaya diberikan, sehingga menunjukkan dilatasi pupil yang terlihat dengan jelas pada *swinging flashlight test* (secara cepat sinar dari lampu senter dipindahkan dari satu mata ke mata yang lain). Hal ini diulangi 4-5 kali dan hanya pupil yang disinari (respon cahaya langsung) yang di observasi. RAPD berhubungan dengan respon cahaya yang asimetris diantara kedua mata (Gregory dkk, 2010).

3) Pemeriksaan lapang pandang

Dua jenis cara pemeriksaan lapang pandang yaitu pemeriksaan secara kasar (tes konfrontasi) dan pemeriksaan yang lebih teliti dengan menggunakan kampimeter atau perimeter (Kansky, 2003).

Pemeriksaan lapang pandang bertujuan untuk memeriksa batas perifer penglihatan, yaitu batas dimana benda dapat dilihat bila mata difiksasi pada satu titik. Lapang pandang yang normal mempunyai bentuk tertentu dan tidak sama ke semua jurusan, misalnya ke lateral kita dapat melihat 90 – 100° dari titik fiksasi, ke medial 60°, ke atas 50 – 60° dan ke bawah 60 – 75° (Kansky, 2003).

Jika terdapat lesi di sepanjang lintasan saraf optikus (N.II) hingga ke korteks sensorik, akan menunjukkan gejala gangguan penglihatan yaitu pada

lapang pandang. Lesi pada nervus optikus akan mengakibatkan kebutaan atau anopsia pada mata yang disarafinya. Hal ini disebabkan karena penyumbatan arteri centralis retina yang mendarahi retina tanpa kolateral, ataupun arteri karotis interna yang akan bercabang menjadi arteri oftalmika yang kemudian menjadi arteri centralis retina. Kebutaan tersebut terjadi tiba-tiba dan disebut *amaurosis fugax*. Lesi pada bagian medial kiasma akan menghilangkan medan penglihatan temporal yang disebut hemianopsia bitemporal, sedangkan lesi pada kedua bagian lateralnya akan menimbulkan hemianopsia binasal. Lesi pada traktus optikus akan menyebabkan hemianopsia homonim kontralateral. Lesi pada radiasio optika bagian medial akan menyebabkan quadroanopsia inferior homonim kontralateral, sedangkan lesi pada serabut lateralnya akan menyebabkan quadroanopsia superior homonim kontralateral (Gambar 5) (Kansky, 2003).

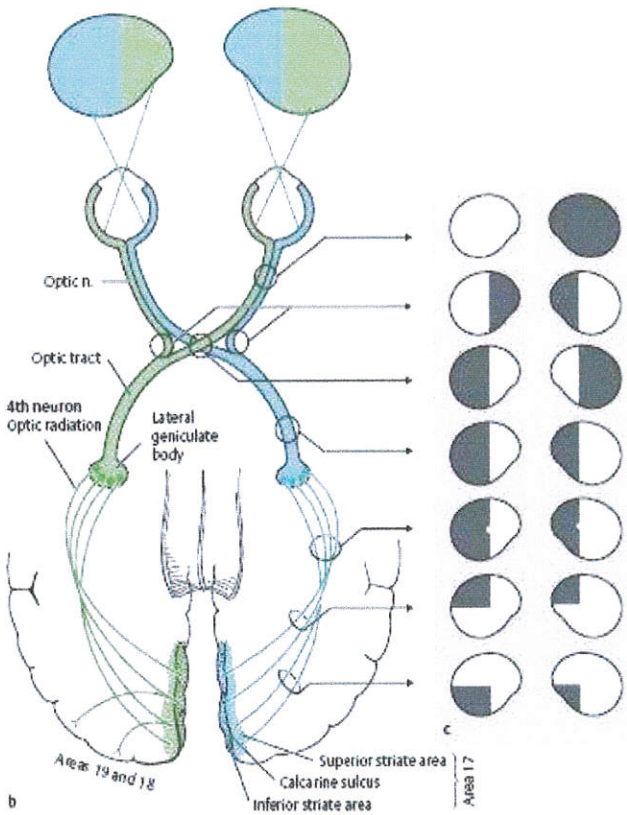

Gambar 5. Lintasan Impuls visual dan Gangguan Medan Penglihatan Akibat Berbagai Lesi di Lintasan Visual
(Sumber: Kansky, 2003)

4) Pemeriksaan Penglihatan Warna

Caranya yaitu dengan melakukan tes warna dengan lembar ishihara pada mata kanan dan kiri secara terpisah : (Misbach, 2000)

- Diskromatopsia dengan diskriminasi hijau atau merah terdapat pada kelainan saraf optikus, sedangkan warna kuning atau biru terdapat pada kelainan di retina atau makula.
- Biasanya penyakit saraf optikus yang melibatkan *papulo macular bundles* dengan gangguan visus disertai diskromatopsia merah atau hijau dan bila disertai keterlibatan lapang perifoveal akan ditandai defek diskriminasi biru atau kuning. Pada neuropati optik terutama neuritis optik, NOT dan kompresi akan disertai dengan hilangnya lapang sentral.

- Pada gangguan saraf optikus yang disertai lapang pandang perifoveal dini terutama tampak pada glaukoma, papiledema, neuropati optik turunan dan neuropati optik iskemik anterior.
- Bila visus menurun sampai dengan 6/30 sedangkan tes warna baik, kemungkinan terjadi adalah gangguan visus non neurogen.
- Diskromatopsia dengan hemianopia dibuktikan mempunyai korelasi dengan lesi di ventromedial lobus oksipital.

5) Pemeriksaan Funduskopi

Pemeriksaan funduskopi di bidang neurologi bertujuan untuk menilai keadaan fundus okuli terutama papil dan retina nervus optikus. Pemeriksaan dilakukan dengan menggunakan alat berupa oftalmoskop (Misbach, 2000).

Papil normal berbentuk bulat, warna merah kekuningan, di bagian temporal sedikit pucat, batas dengan sekitarnya tegas, hanya di bagian nasal agak kabur serta terdapat lekukan fisiologis (cup fisiologis). Pembuluh darah keluar dari cup disk dan bercabang ke atas. Arteri berjalan lebih lurus, sedangkan vena berkelok-kelok (Gambar 6) (Kansky, 2003).

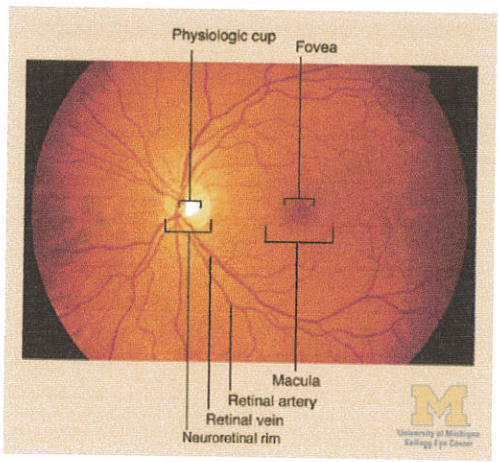

Gambar 6. Gambaran funduskopi normal
(Sumber: Gregory dkk, 2010)

6) *Visual Evoked Potensial (VEP)*

Visual Evoked Potensial (VEP) digunakan sebagai pemeriksaan penunjang tambahan untuk memastikan adanya kerusakan saraf optikus. Pemeriksaan ini berguna pada pasien dengan penurunan kesadaran yang dicurigai menderita NOT. Selain itu juga dilakukan pada pasien dengan keluhan bilateral dimana RAPD tidak dapat dinilai (Gregory dkk, 2010).

Penilaian VEP berdasarkan amplitudo dan latensi. Pada kerusakan saraf optikus didapatkan penurunan amplitudo dan peningkatan latensi. Hasil VEP positif palsu *(false positive)* dikarenakan masih adanya akson-akson sel saraf intak yang dapat berespon. Hasil VEP yang tidak dapat terekam *(non-recordable)* merupakan bukti adanya cedera sekunder pada saraf optikus dan menandakan prognosis buruk untuk didapatkannya penglihatan kembali. Kegunaan pemeriksaan ini secara klinis umumnya terbatas. Pemeriksaan ini tidak dilakukan secara *bed-side* dan karena kondisi kesadaran pasien umumnya pemindahan pasien ke ruang pemeriksaan VEP tidak memungkinkan (Gregory dkk, 2010).

2.3 Neuropati Optik Traumatika

Neuropati optik traumatika (NOT) adalah hilangnya sebagian atau seluruh fungsi penglihatan yang diakibatkan oleh cedera benturan terhadap saraf optik. Cedera saraf optik dapat terjadi di sepanjang saraf optik. Gangguan penglihatan dapat bersifat sementara atau menetap. Pada umumnya NOT merupakan akibat trauma kepala, orbita atau bola mata (Gigantelli JW et al, 2010). Cedera saraf optik pada NOT dapat bersifat direk (langsung) dan indirek (tidak langsung). Neuropati optik traumatika direk disebabkan oleh cedera langsung terhadap saraf optik umumnya avulsi saraf

optik atau laserasi saraf optik akibat serpihan tulang (*bone fragments*) atau benda asing akibat luka tembus orbita. Umumnya NOT indirek timbul akibat trauma tumpul yang melibatkan hilangnya kesadaran, fraktur midfasial namun tersering akibat cedera ringan (Gigantelli JW et al, 2010), (Renuka S et al, 2008), (Sarkies N, 2004).

Cedera saraf optik yang terjadi pada NOT merupakan hasil dari proses mekanik dan iskemik (Gigantelli JW et al, 2010). Pada tingkat seluler patofisiologi NOT diduga berhubungan dengan peroksidase lipid, pelepasan bradikinin, kalsium dan mediator inflamasi (Renuka S et al, 2008). Kekuatan benturan yang terjadi diteruskan melalui tulang orbita ke apeks orbita dan kanal optik (Renuka S et al, 2008). Faktor yang memperburuk prognosis visual pada NOT indirek adalah adanya darah dalam sel – sel etmoidalis posterior, usia lebih dari 40 tahun, hilangnya kesadaran dan tidak adanya perbaikan tajam penglihatan setelah 48 jam terapi steroid (Renuka S et al, 2008).

2.3.1 Klasifikasi

Cedera saraf optik menurut jenis cedera dapat dibagi menjadi cedera langsung maupun tidak langsung :

Cedera tidak langsung saraf optik

Trauma kepala tertutup menyebabkan cedera saraf optik tidak langsung yang dapat diklasifikasikan menurut anatomi (Renuka S et al, 2008) :

1. Anterior: Arteri retina sentralis masuk dan vena retina sentral keluar, saraf optik berada 8-12 mm posterior dari penyisipan saraf ke dalam bola mata. Cedera di daerah anterior dari daerah ini disebut anterior.

2. Posterior: Cedera terjadi di posterior tempat masuknya arteri retina sentralis dan tempat keluar dari vena retina sentral.

Cedera anterior mengganggu sirkulasi sementara cedera posterior tidak mengganggu sirkulasi retina. Biasanya, tidak ada perubahan segera terlihat pada pemeriksaan fundus. Disk tampak normal untuk 3-5 minggu, setelah itu disk menjadi pucat.

Cedera langsung saraf optik

Cedera langsung saraf optik biasanya diakibatkan oleh benda-benda yang menembus orbit dan mengenai pada saraf optik sehingga menyebabkan neuropati optik secara parsial atau lengkap. Perdarahan di dalam dan sekitar saraf juga dapat terjadi. Luka tembak, benda tajam, luka tikaman dan lain – lain sering menjadi penyebab. Tidak seperti cedera saraf optik tidak langsung, cedera langsung menyebabkan perubahan drastis dalam fundus yang dapat menyebabkan oklusi arteri pusat retina, oklusi vena retina sentral atau neuropati optik iskemik anterior. Ini dapat terdeteksi pada pemeriksaan ophthalmoskopik (Renuka S et al, 2008).

2.3.2 Patogenesis

Cedera saraf optik merupakan hasil dari proses mekanik dan proses iskemik (Renuka S et al, 2008). Mekanisme cedera primer adalah cedera yang menyebabkan kerusakan permanen akson – akson saraf optik saat terjadinya benturan. Kerusakan ini akibat dari kekuatan benturan atau daya gesek deselerasi (*shearing forces of deceleration*) yang diteruskan ke akson – akson dan pembuluh darah saraf optik. Pada tempat dimana saraf optik dibatasi dalam ruang sempit yaitu di kanal optik (intrakanalikuler) maka kekuatan benturan diteruskan secara maksimal sehingga menyebabkan kontusio akson – akosn saraf optik. Mekanisme cedera sekunder

adalah kerusakan saraf optik yang terjadi beberapa saat setelah benturan. Diduga terjadi vasospasme dan udem saraf optik yang terus menerus di dalam kanal optik menyebabkan iskemia yang makin berat sehingga terjadi nekrosis akson – akson saraf optik. Iskemia parsial dan reperfusi daerah iskemik menghasilkan radikal bebas sehingga terjadi cedera reperfusi (*reperfusion injury*). Bukti adanya kerusakan akibat radikal bebas ini ditandai dengan penurunan konsentrasi asam askorbat, tokoferol alfa dan ubikuinon menyusul terjadinya iskemia (Renuka S et al, 2008).

Mekanisme patofisiologi NOT pada tingkat selular diduga berhubungan dengan peroksidase lipid, pelepasan bradikinin, kalsium dan mediator inflamasi. Karena gangguan homeostasis seluler yang berdekatan dengan daerah kerusakan saraf optik ireversibel, beragam mekanisme terjadi yang mengakibatkan hilangnya akson. Mekanisme ini antara lain (Renuka S et al, 2008):

1. Iskemia dan cedera reperfusi - iskemia parsial berkembang akibat berhentinya aliran darah. Namun reperfusi transien iskemik ini menyebabkan peroksidasi lipid membran sel yang menyebabkan kerusakan jaringan.

2. Bradikinin: Mekanisme ini terjadi setelah trauma, dan menyebabkan pelepasan asam arakidonat dari neuron. Prostaglandin yang berasal dari metabolisme asam arakidonat, radikal bebas dan peroksida lipid menyebabkan edema pada saluran optik, yang selanjutnya memperberat iskemia.

3. ion Kalsium: Setelah iskemia saraf optik, ion kalsium masuk ke kompartemen intraseluler. Peningkatan konsentrasi intraseluler ion

kalsium bertindak sebagai racun metabolik dan menyebabkan kematian sel.

4. Mekanisme Cell mediated: polymorphonuclear (PMN) sel meningkat dalam dua hari pertama setelah trauma, yang kemudian digantikan oleh makrofag dalam 5-7 hari. Sementara PMNs menyebabkan kerusakan langsung, makrofag menyebabkan kerusakan jaringan tertunda, demielinasi dan gliosis.

2.3.3 Penilaian Klinis

Diagnosis neuropati optik traumatis adalah diagnosis klinis. Setelah terjadi trauma midfacial dan kranial, kecurigaan untuk neuropati optik traumatis menjadi tinggi. Pasien dengan neuropati optik biasanya mengalami trauma tiba-tiba, berat, kehilangan penglihatan unilateral setelah trauma tumpul ke kepala atau wajah. Kondisi ini dapat terjadi segera atau dalam waktu beberapa jam atau hari setelah trauma. Sesekali, kehilangan penglihatan dapat berbahaya, dan dalam beberapa kasus, pasien mungkin tidak menyadari adanya defisit visual sampai terdeteksi oleh pemeriksaan rutin (Renuka S et al, 2008).

Sayangnya ada sejumlah faktor membatasi penilaian pasien yang dicurigai mengalami kerusakan saraf optik, seperti adanya luka-luka lain sistem organ utama, tingkat kesadaran pasien, kemampuan dan kemauan untuk bekerja sama dengan pemeriksa. Upaya harus dilakukan untuk mendapatkan informasi sebanyak mungkin. Dalam beberapa kasus, ada bukti jelas dari cedera pada orbit seperti ecchymosis periorbital atau perdarahan okular, atau laserasi, dalam kasus lain mungkin tidak ada bukti sama sekali (Renuka S et al, 2008).

2.3.4 Pemeriksaan

Pemeriksaan mata menyeluruh harus dilakukan pada semua pasien yang dicurigai neuropati optic traumatis dan harus meliputi penilaian sebagai berikut:

1. Ketajaman visual: harus ditentukan idealnya menggunakan diagram Snellen atau lambaian tangan. Insiden tidak ada persepsi cahaya pada NOT bervariasi pada 15 penelitian. Sekitar 20% mungkin memiliki ketajaman lebih baik daripada 20/200. Namun kita harus tetap curiga untuk menghindari kerugian hilangnya penglihatan. Perlu diingat bahwa kurang dari 10% kasus kehilangan penglihatan berkembang secara lambat karena cedera saraf optik sekunder. Oleh karena itu ketajaman visual harus dinilai lagi setelah 24 jam (Renuka S et al, 2008).

2. Relative afferent pupillary defect (RAPD): RAPD sama dengan uji senter berayun. Cahaya yang masuk ke dalam mata normal merangsang pupil mata untuk berkonstriksi dan juga merangsang pupil dari mata lain untuk ikut berkonstriksi. Pada pasien dengan cedera saraf optic, stimulasi motor pupil mencapai batang otak berkurang, sehingga respon pupil pada mata yang cedera menurun dibandingkan mata yang normal. Defisit relatif aferen pupil ini adalah dasar untuk uji senter berayun. Ini adalah tanda klinis yang paling penting pada pasien yang tidak responsif. Test dapat sangat berguna untuk mendeteksi cedera saraf optik unilateral pada pasien yang tidak responsif dan tidak adanya temuan fundus. Defek pupil aferen relatif tidak mungkin ada jika NOT bilateral. Namun tidak selalu menunjukkan rangsang cahaya sedikit atau tidak ada di mata itu. Ketika refleks langsung tidak ada, tetapi refleks tidak langsung masih ada, dapat disimpulkan bahwa tidak ada persepsi cahaya di mata (Gigantelli JW et al, 2010) (Renuka S et al, 2008).

3. Colour vision : Pasien diminta untuk melihat sebuah objek merah dengan satu mata. Objek dapat terlihat sebagai hitam, coklat, merah atau pudar pada mata yang terkena (Renuka S et al, 2008)..

4. Visual Fields: Meskipun tidak ada kelainan patognomonik bidang yang merupakan diagnostik trauma saraf optik, bidang harus dinilai pada pasien sadar dan kooperatif karena dapat memberikan informasi kasar tentang kemungkinan lokasi kerusakan saraf optik. Hilangnya lapang penglihatan dengan avulsion sebagian saraf optik dari bola mata cenderung sesuai dengan lesi (Renuka S et al, 2008).

5. Oftalmoskopi: oftalmoskopi dilakukan dengan bantuan larutan midriatik durasi pendek. Sirkulasi retina dan Choroidal, morfologi saraf optik dievaluasi. Kehadiran perdarahan berbentuk cincin berdekatan dengan kepala saraf optik menunjukkan avulsion sebagian atau lengkap dari kepala saraf optik. Neuropati optik anterior menghasilkan gangguan dalam sirkulasi menyebabkan obstruksi arteri dan vena serta pembengkakan disk. Perdarahan di posterior selubung saraf optik jarang menyebabkan gangguan sirkulasi, terapi lebih sering menghasilkan pembengkakan disk. Bilateral pembengkakan disk menunjukkan papilledema. Atrofi Optic pada trauma kepala akut dengan bukti neuropati optik menunjukkan bahwa beberapa gangguan saraf optik hadir sebelum trauma, dan tidak disebabkan oleh itu. Kerusakan saraf optik distal di orbit, kanal optik, atau rongga intrakranial tidak menunjukkan perubahan selama sekitar 3-5 minggu (Gigantelli JW et al, 2010).

6. Adneksa mata: Pemeriksaan dapat mengungkapkan patah tulang dinding, edema orbital, proptosis atau enophthalmos, atau disfungsi otot ekstra okular. Tanda-

tanda cedera penetrasi, seperti benda asing yang menonjol, ekstrusi isi orbital, atau laserasi konjungtiva, menunjukkan tanda yang jelas (Renuka S et al, 2008).

7. Tekanan intraokular: tonometri harus dilakukan dalam bola utuh. Peningkatan tekanan intraokular dapat terjadi pada hematoma orbital, diffuse perdarahan orbital, emfisema orbital, atau edema jaringan lunak (Renuka S et al, 2008).

Imaging

Pada pasien multitrauma dengan kehilangan kesadaran, CT scan adalah metode yang paling penting untuk penilaian neuropati optik traumatis dalam situasi darurat akut. Ini dapat mengungkapkan patologi spesifik pada saraf optik, termasuk saraf optik selubung hematoma, fraktur bagian samping sphenoid yang besar ataupun kecil, sphenoid subperiosteal, perdarahan yang mempengaruhi puncak orbital, sinus ethmoid atau sphenoid, dan pneumoencephalus. Fraktur pada kanal optik dapat digambarkan dengan CT scan (misalnya, 1,5-mm pemotongan dengan interval 1-mm).

Sementara CT scan jelas lebih unggul dari Magnetic Resonance Imaging (MRI) dalam melukiskan patah tulang, sementara MRI unggul dari CT scan untuk menggambarkan jaringan lunak.

Seringkali baik CT dan MRI digunakan untuk mengevaluasi situasi klinis tertentu. Magnetic Resonance Imaging harus ditunda sampai benda asing (logam) intraokular telah disingkirkan oleh CT scan atau konvensional x-ray. CT scan sangat penting untuk perencanaan bedah pada dekompresi kanal optik (Renuka S et al, 2008).

2.3.5 Penatalaksanaan

Tujuan penatalaksanaan NOT adalah untuk mencegah dan menanggulangi cedera sekunder akibat kerusakan saraf optik. Pilihan terapi NOT adalah medikamentosa, bedah, atau kombinasi medikamentosa dan bedah. Namun sampai saat ini belum ada terapi yang telah terbukti memberikan hasil optimal dalam penatalaksanaan NOT. Hal ini menyebabkan penatalaksanaan NOT masih merupakan kontroversial (Sarkies N, 2004)

Pengelolaan pasien dengan NOT pada dasarnya dengan pendekatan multi-disiplin yang melibatkan dokter mata, dokter, ahli bedah saraf, dan ahli THT (Renuka S et al, 2008):

1. Medikamentosa

   Terapi medikamentosa yang diberikan adalah pemberian kortikosteroid dosis tinggi. Kortikosteroid menghambat kerja enzim fosfolipase sehingga tidak terjadi pelepasan asam arakidonat dan membrane sel neuron. Hal ini menyebabkan produksi prostaglandin, tromboksan dan radikal bebas yang menginduksi peroksidase lipid dihambat. Selain itu kortikosteroid juga mengurangi edema, vasospasme, membatasi nekrosis serta mengurangi akumulasi kalsium intraseluler.

   Berdasarkan protokol terapi medikamentosa dari *The National Acute Spinal Cord Injury Study 2* (NASCIS 2) dengan pemberian metilprednisolon 30mg/kgBB intravena (*loading dose*) segera setelah diagnosis TON ditegakkan. Setelah itu diteruskan metilprednisolon 5,4mg/kgBB/hari intravena. Perbaikan mulai muncul setelah 8 jam dari cedera setelah pemberian metilprednisolon. Perbaikan terjadi pada fungsi motor dan fungsi

sensoris penglihatan (Sarkies N, 2004) (Thomas MW et al, 2002)

2. Bedah

Bedah dekompresi saluran optik dan selubung saraf optik intracanalicular digunakan untuk pengelolaan neuropati optik traumatik. Namun tidak ada konsensus mengenai waktu optimal intervensi bedah. Karena tekanan intracanalicular yang meningkat berhubungan dengan iskemia pembuluh darah dan gangguan mekanisme neuro-umpan balik yang mengarah ke kebutaan, dekompresi saraf optik secara teoritis mengurangi pencekikan annular dan membangun kembali fungsi saraf. Berdasarkan teori ini, pendekatan ke saraf optik telah dirancang sejak trauma neuropati optik pertama kali didiagnosis. Prosedur-prosedur ini dapat dikombinasikan dengan steroid, yang mengurangi peradangan dan edema dan secara luas digunakan untuk mengobati kehilangan penglihatan traumatis. Kriteria untuk dekompresi bedah yang memadai: (Renuka S et al, 2008).

1. Menghilangkan setidaknya 50% dari keliling saluran osseous.
2. Menghilangkan tulang di sepanjang kanal.
3. Sayatan total longitudinal pada dural selubung termasuk anulus dari Zinn.

Berbagai pendekatan bedah untuk dekompresi saluran optik meliputi kraniotomi trans-frontal, ekstra-nasal trans-ethmoidal, trans-nasal trans-sphenoid, dan endoskopik lateral. Berikut ini adalah deskripsi singkat dari pendekatan yang paling umum digunakan:

Extra-nasal trans-ethmoidal

Pendekatan ekstra-kranial adalah pendekatan yang paling populer dan menghindari keharusan mengangkat lobus frontal otak (Renuka S et al, 2008).. Saraf optik didekati melalui ethmoidectomy eksternal ipsilateral. Setelah induksi anestesi umum, sebuah paket faring ditempatkan dan hidroklorida oxymetazoline 0,05% disemprotkan ke dalam saluran hidung. Mata dilindungi dengan shell scierai; vasokonstriksi kulit dengan injeksi 1% lidokain dengan epinefrin (1:100000). Setelah itu insisi kulit dan tulang hidung dibuka, sinus ethmoid terlihat, turbinate medial ditembus, dan ostium sphenoid diidentifikasi.

Mikroskop operasi (dengan lensa 275-mm) digunakan selama oprasi tersebut. Lamina papyracea diangkat dalam arah anterior-ke-posterior untuk mengidentifikasi foramen optik. Anterior, tulang yang patah dilepas. Lebih posterior, sebuah microdrill dengan duri pemotong kecil digunakan untuk dinding medial tipis pada foramen optik dan kanal optik. Bagian tulang yang tipis kemudian diangkat dari saraf optik dengan spatula tipis atau microcurette. Saraf optik telah diidentifikasi di foramen optik dan kemudian didekompresi posterior. Setelah tulang saluran optik telah diangkat, sebuah microscissors digunakan untuk membuka jaringan fibrosa lebih posterior. Irisan ethmoidectomy ditutup dalam dua lapisan. Waktu operasi biasanya 1 sampai 2 jam dan kehilangan darah biasanya 100 hingga 200 ml (Joseph MP et al, 1990).

Endoskopi

Pendekatan endoskopik didasarkan pada kenyataan bahwa kanal-kanal optik hampir selalu menonjol ke dinding sinus sphenoid. Prosedur ini dilakukan dengan menggunakan teleskop 0 ° dan 30 ° hidung dengan pasien dengan anestesi umum. Setelah ethmoidectomy dan sphenoidotomy, tonjolan yang disebabkan oleh arteri karotis internal dan saraf optik diidentifikasi pada dinding lateral sinus sphenoidal. Dinding medial dari kanal optik ditipiskan dengan bor-mikro dan diangkat dengan sebuah microcurrette. Anulus dari Zinn dan selubung saraf optik tidak gores.

Teknik endoskopi tidak boleh digunakan dalam kasus-kasus dari pneumatisasi conchal. Dekompresi saraf optik dengan cara ini telah diklaim dengan morbiditas minimal dan pemulihan visi tercapai (Renuka S et al, 2008).

Trans-nasal trans-sphenoidal

Semua kasus dioperasi dengan anestesi umum dengan elevasi 15 ° ujung kepala. Rongga hidung decongested menggunakan xylocaine dengan adrenalin dalam konsentrasi 1:1, 00.000. Turbinate tengah dan bulla dibuka, dasar lamella kemudian ditembus, sinus ethmoidal dan sphenoid posterior yang dimasuki secara berurutan. Ostium sinus diperluas ke arah inferomedial dan tulang dinding lateral akan diangkat pada wilayah kanal optik diseluruh panjang saluran. Saraf ini didekompresi di seluruh segmen kanal. (Renuka S et al, 2008).

Bedah pengobatan selubung saraf optik

Hematoma dan perdarahan hematoma orbital selubung saraf optik dapat dievakuasi oleh orbitotomy medial atau lateral tergantung pada lokasi hematoma. Dalam kasus perdarahan orbital, sebuah canthotomy lateral dan cantholysis dilakukan untuk memungkinkan perluasan isi orbital. Ini dilakukan dengan pencitraan orbital untuk mencari pendarahan subperiosteal atau penyebab lain dari hilangnya penglihatan. Dalam kasus tidak ada perbaikan penglihatan, sebuah dekompresi orbital harus dipertimbangkan. Steroid sistemik tidak digunakan dalam pengobatan ini.

Tingkat perbaikan penglihatan spontan berarti bahwa pasien dengan NOT mungkin menunjukkan peningkatan terlepas dari apakah pengobatan diberikan atau tidak. Dengan demikian, pendekatan praktis untuk pengelolaan NOT bisa dikemukakan sebagai berikut (Renuka S et al, 2008).:

1. Dalam tidak adanya kontraindikasi, pasien harus diberikan steroid sistemik: 30mg/kg Methylprednisolone sebagai dosis loading, 5.4mg/kg/hr pemeliharaan selanjutnya selama 48 jam.

2. Jika tidak ada perbaikan, harus segera dilakukan tapering dan selanjutnya penghentian pemberian obat

3. Pasien yang menunjukkan adanya perbaikan dapat beralih ke dosis tapering bertahap.

4. Jika pasien kambuh ketika kortikosteroid dihentikan, dekompresi bedah harus dipertimbangkan.

5. Secara umum, pasien dengan visus 20/40 atau lebih buruk bisa diambil untuk dekompresi bedah.

6. Pasien yang tidak sadar seharusnya tidak menjalani operasi dekompresi kecuali yang terkait dengan prosedur operasi lain.

7. Dua pendekatan dengan steroid dan intervensi bedah dapat diberikan secara dini pada anak-anak. (Renuka S et al, 2008).

2.3.6 Prognosis

Berdasarkan beberapa penelitian, keempat variabel berikut ini dianggap faktor prognosis buruk untuk pemulihan fungsi penglihatan (Renuka S et al, 2008).

1. Keberadaan darah di dalam sel ethmoidal posterior

2. Umur diatas 40 tahun

3. Kehilangan kesadaran berhubungan dengan neuropati optik trauma, dan

4. Tidak adanya pemulihan setelah 48 jam pengobatan steroid.

Selain ini, fraktur posterior orbital yang ditemukan memiliki penglihatan yang lebih buruk dibandingkan fraktur anterior 6.

Keempat tanda prognostik negatif ini mungkin berguna dalam memprediksi tajam penglihatan akhir pada pasien dengan kehilangan penglihatan setelah trauma kepala dan dalam memutuskan tentang perlunya perawatan bedah.

BAB III

DEKOMPRESI KANAL OPTIK PADA NEUROPATI OPTIK TRAUMATIKA DITINJAU DARI SEGI ISLAM

3.1 Optik Sebagai Pusat Indera Penglihatan

Indera manusia memiliki "jendela" yang menghubungkannya dengan dunia luar. Berkat adanya "jendela" tersebut, indera sanggup menjangkau, serta menjalin hubungan dengan alam sekitarnya. Segala sesuatu yang dapat dijangkau oleh indra tersebut merupakan hakikat kekuatan indera. Indera itu dinamakan "panca indera" dan salah satu diantaranya adalah indera penglihatan. Optik adalah nama lain dari mata dalam istilah kedokteran. Optik atau mata merupakan komponen peting dalam indera penglihatan. Jiwa manusia dapat mengenal berbagai hakikat yang ada di jagad raya melalui "jendela" yang menghubungkannya dengan alam. Tanpa adanya "jendela" maka manusia tidak akan mengenal hakikat yang berada di luar jiwanya dan ia akan tetap berada dalam ketidaktahuan (Habanakah,1998).

Dalam hal ini Al-Qur'an mengisyaratkan suatu hakikat yang tidak dapat dipungkiri oleh setiap jiwa yang sehat, yaitu dalam firman-Nya :

وَمَثَلُ ٱلَّذِينَ كَفَرُوا۟ كَمَثَلِ ٱلَّذِى يَنْعِقُ بِمَا لَا يَسْمَعُ إِلَّا دُعَآءً وَنِدَآءً ۚ صُمٌّۢ بُكْمٌ عُمْىٌ فَهُمْ لَا يَعْقِلُونَ ﴿١٧١﴾

Artinya : *"Dan perumpamaan menyeru orang-orang kafir adalah seperti (pengembala) yang memanggil (binatang) yang tidak mendengar selain panggilan dan seruan saja. mereka tuli, bisu dan buta, maka (oleh sebab itu) mereka tidak mengerti".* (QS. Al Baqarah (2) : 171)

Dalam ayat ini sudah dijelaskan betapa pentingnya mata kita. Tanpa mata kita akan sangat sulit sekali untuk mengerti segala sesuatu hal mengenai kehidupan. Mata merupakan salah satu anggota tubuh yang mempunyai fungsi penting sekali. Dengan mata, kita dapat melihat keindahan alam, melihat segala macam yang diciptakan Allah, membaca, melihat televisi dan kenikmatan-kenikmatan lainnya yang tidak terhitung. Sehingga dengan anugerah pengelihatan yang diberikan kepada Allah, seharusnya manusia bersyukur terhadap nikmat yang tak terhingga tersebut.

Islam telah memberi ajaran, bahwasanya mata itu dijadikan agar dipergunakan untuk :

1. Memperoleh petunjuk dalam kegelapan, sesuai dengan firman Allah dalam ayat:

وَهُوَ ٱلَّذِى جَعَلَ لَكُمُ ٱلنُّجُومَ لِتَهْتَدُوا۟ بِهَا فِى ظُلُمَٰتِ ٱلْبَرِّ وَٱلْبَحْرِ ۗ قَدْ فَصَّلْنَا ٱلْءَايَٰتِ لِقَوْمٍ يَعْلَمُونَ ﴿٩٧﴾

Artinya : *"Dan Dialah yang menjadikan bintang-bintang bagimu, agar kamu menjadikannya petunjuk dalam kegelapan di darat dan di laut. Sesungguhnya Kami telah menjelaskan tanda-tanda kebesaran (Kami) kepada orang-orang yang mengetahui"*. (QS. Al An'am (6) : 97)

Dari ayat ini dijelaskan bahwa mata kita dapat digunakan untuk mendapatkan jalan dalam keadaan gelap dengan bantuan cahaya.

2. Memperoleh pertolongan dari segala hajat kebutuhan, hal ini sesuai dengan firman Allah dalam ayat

وَدَخَلَ ٱلْمَدِينَةَ عَلَىٰ حِينِ غَفْلَةٍ مِّنْ أَهْلِهَا فَوَجَدَ فِيهَا رَجُلَيْنِ يَقْتَتِلَانِ هَٰذَا مِن شِيعَتِهِۦ وَهَٰذَا مِنْ عَدُوِّهِۦ ۖ فَٱسْتَغَٰثَهُ ٱلَّذِى مِن شِيعَتِهِۦ عَلَى ٱلَّذِى مِنْ عَدُوِّهِۦ فَوَكَزَهُۥ مُوسَىٰ فَقَضَىٰ عَلَيْهِ ۖ قَالَ هَٰذَا مِنْ عَمَلِ ٱلشَّيْطَٰنِ ۖ إِنَّهُۥ عَدُوٌّ مُّضِلٌّ مُّبِينٌ ﴿١٥﴾

Artinya : *"Dan Musa masuk ke kota (Memphis) ketika penduduknya sedang lengah, maka didapatinya di dalam kota itu dua orang laki-laki yang ber- kelahi; yang seorang dari golongannya (Bani Israil) dan seorang (lagi) dari musuhnya (kaum Fir'aun). Maka orang yang dari golongannya meminta pertolongan kepadanya, untuk mengalahkan orang yang dari musuhnya lalu Musa meninjunya, dan matilah musuhnya itu. Musa berkata: "Ini adalah perbuatan syaitan sesungguhnya syaitan itu adalah musuh yang menyesatkan lagi nyata (permusuhannya)".* (QS. Al Qashash (28) : 15)

Dalam ayat ini dijelaskan bahwa dengan mata kita dapat meminta pertolongan kepada orang lain disaat kita membutuhkan pertolongan orang lain.

3. Melihat dan menyaksikan segala keadaan yang ada dilangit dan dibumi, yang selanjutnya agar dapat mengambil manfaat dan bersyukur terhadap keagungan kekuasaan Allah SWT (Zainuddin,1996). Hal ini sesuai dengan Al Qur'an dalam ayat :

أَلَمْ تَرَ أَنَّ ٱللَّهَ أَنزَلَ مِنَ ٱلسَّمَآءِ مَآءً فَأَخْرَجْنَا بِهِۦ ثَمَرَٰتٍ مُّخْتَلِفًا أَلْوَٰنُهَا ۚ وَمِنَ ٱلْجِبَالِ جُدَدٌۢ بِيضٌ وَحُمْرٌ مُّخْتَلِفٌ أَلْوَٰنُهَا وَغَرَابِيبُ سُودٌ ﴿٢٧﴾

Artinya : *"Tidakkah kamu melihat bahwasanya Allah menurunkan hujan dari langit lalu Kami hasilkan dengan hujan itu buah-buahan yang beraneka macam jenisnya. Dan di antara gunung-gunung itu ada*

garis-garis putih dan merah yang beraneka macam warnanya dan ada (pula) yang hitam pekat". (QS. Al Faathir (35) : 27).

Dalam ayat ini dijelaskan bahwa dengan mata kita dapat melihat segala sesuatu yang ada di langit dan bumi, serta kita dapat memanfaatkan segala sesuatu itu secara bijaksana.

3.2 Anjuran Menjaga Kesehatan Mata Dalam Ajaran Islam

Mata merupakan suatu kenikmatan yang harus disyukuri dengan sebaik-baiknya, agar manusia dapat selamat dari siksa perbuatan yang dilakukan lewat mata tersebut.

Mata harus selalu dijaga dan dipelihara dari 4 (empat) hal, yaitu:

1. Melihat orang lain yang bukan muhrimnya tanpa ada keperluan.

وَقُل لِّلْمُؤْمِنَٰتِ يَغْضُضْنَ مِنْ أَبْصَٰرِهِنَّ وَيَحْفَظْنَ فُرُوجَهُنَّ وَلَا
يُبْدِينَ زِينَتَهُنَّ إِلَّا مَا ظَهَرَ مِنْهَا ۖ وَلْيَضْرِبْنَ بِخُمُرِهِنَّ عَلَىٰ جُيُوبِهِنَّ ۖ
وَلَا يُبْدِينَ زِينَتَهُنَّ إِلَّا لِبُعُولَتِهِنَّ أَوْ ءَابَآئِهِنَّ أَوْ ءَابَآءِ بُعُولَتِهِنَّ أَوْ
أَبْنَآئِهِنَّ أَوْ أَبْنَآءِ بُعُولَتِهِنَّ أَوْ إِخْوَٰنِهِنَّ أَوْ بَنِىٓ إِخْوَٰنِهِنَّ أَوْ بَنِىٓ
أَخَوَٰتِهِنَّ أَوْ نِسَآئِهِنَّ أَوْ مَا مَلَكَتْ أَيْمَٰنُهُنَّ أَوِ ٱلتَّٰبِعِينَ غَيْرِ أُو۟لِى
ٱلْإِرْبَةِ مِنَ ٱلرِّجَالِ أَوِ ٱلطِّفْلِ ٱلَّذِينَ لَمْ يَظْهَرُوا۟ عَلَىٰ عَوْرَٰتِ ٱلنِّسَآءِ ۖ
وَلَا يَضْرِبْنَ بِأَرْجُلِهِنَّ لِيُعْلَمَ مَا يُخْفِينَ مِن زِينَتِهِنَّ ۚ وَتُوبُوٓا۟ إِلَى
ٱللَّهِ جَمِيعًا أَيُّهَ ٱلْمُؤْمِنُونَ لَعَلَّكُمْ تُفْلِحُونَ ﴿٣١﴾

Artinya : *"Katakanlah kepada wanita yang beriman: "Hendaklah mereka menahan pandangannya, dan kemaluannya, dan janganlah mereka menampakkan perhiasannya, kecuali yang (biasa) nampak dari padanya. Dan hendaklah mereka menutupkan kain kudung kedadanya, dan janganlah menampakkan perhiasannya kecuali kepada suami mereka, atau ayah mereka, atau ayah suami mereka, atau putera-putera mereka, atau putera-putera*

suami mereka, atau saudara-saudara laki-laki mereka, atau putera-putera saudara lelaki mereka, atau putera-putera saudara perempuan mereka, atau wanita-wanita islam, atau budak-budak yang mereka miliki, atau pelayan-pelayan laki-laki yang tidak mempunyai keinginan (terhadap wanita) atau anak-anak yang belum mengerti tentang aurat wanita. Dan janganlah mereka memukulkan kakinyua agar diketahui perhiasan yang mereka sembunyikan. Dan bertaubatlah kamu sekalian kepada Allah, hai orang-orang yang beriman supaya kamu beruntung". (QS. An Nuur (24) : 31)

Dalam ayat ini jelas sekali bahwa Allah melarang kita untuk melihat orang lain yang bukan muhrimnya.

2. Melihat aneka ragam keindahan bentuk dan rupa yang memikat dan menimbulkan keinginan nafsu. Hal ini pun sesuai dengan ayat diatas yang mana dari sebuah pandangan terhadap orang lain yang bukan muhrimnya dapat menimbulkan nafsu berbuat dosa.
3. Melihat dan memandang orang Islam dengan menunjukkan kesinisan dan meremehkan. Hal ini sesuai dengan firman Allah dalam ayat:

زُيِّنَ لِلَّذِينَ كَفَرُوا۟ ٱلْحَيَوٰةُ ٱلدُّنْيَا وَيَسْخَرُونَ مِنَ ٱلَّذِينَ ءَامَنُوا۟
وَٱلَّذِينَ ٱتَّقَوْا۟ فَوْقَهُمْ يَوْمَ ٱلْقِيَٰمَةِ ۗ وَٱللَّهُ يَرْزُقُ مَن يَشَآءُ بِغَيْرِ حِسَابٍ
﴿٢١٢﴾

Artinya : *"Kehidupan dunia dijadikan indah dalam pandangan orang-orang kafir, dan mereka memandang hina orang-orang yang beriman. Padahal orang-orang yang bertakwa itu lebih mulia daripada mereka di hari kiamat. Dan Allah memberi rezki kepada orang-orang yang dikehendaki-Nya tanpa batas".* (QS. Al Baqarah (2) : 212)

Dalam ayat ini dijelaskan bahwa Allah akan melaknat orang – orang yang memandang rendah orang Islam dihari kiamat.

4. Untuk melihat, yang menjadikan takutnya orang Islam (Zainuddin, 1996).

   Hal ini sesuai dengan firman Allah dalam ayat:

يَٰٓأَيُّهَا ٱلَّذِينَ ءَامَنُوا۟ لَيَبْلُوَنَّكُمُ ٱللَّهُ بِشَىْءٍ مِّنَ ٱلصَّيْدِ تَنَالُهُۥٓ أَيْدِيكُمْ وَرِمَاحُكُمْ لِيَعْلَمَ ٱللَّهُ مَن يَخَافُهُۥ بِٱلْغَيْبِ ۚ فَمَنِ ٱعْتَدَىٰ بَعْدَ ذَٰلِكَ فَلَهُۥ عَذَابٌ أَلِيمٌ ﴿٩٤﴾

Artinya : *"Hai orang-orang yang beriman, sesungguhnya Allah akan menguji kamu dengan sesuatu dari binatang buruan yang mudah didapat oleh tangan dan tombakmu supaya Allah mengetahui orang yang takut kepada-Nya, biarpun ia tidak dapat melihat-Nya. Barang siapa yang melanggar batas sesudah itu, maka baginya azab yang pedih".* (QS. Al Maa'idah (5) : 94).

Dalam ayat ini dijelaskan bahwa dalam menjaga matanya dalam melihat, kadang kala orang akan lupa akan dosa dan larangan Allah karena mereka tidak melihat dosa dan larangan tersebut secara langsung.

Menurut ajaran agama Islam, berkenaan dengan penjagaan mata, sikap manusia yang senantiasa menjaga agar menjauhkan mata dari dosa merupakan salah satu dari 6 (enam) perkara yang dijaminkan surga untuknya. Dalam hal ini terdapat dalam salah satu hadits, yaitu :

اضمنوا لي ستا أضمن لكم الجنة اصدقوا إذا حدثتم وأوفوا إذا وعدتم وأدوا إذا اؤتمنتم واحفظوا فروجكم وغضوا أبصاركم وكفوا أيديكم

Artinya: *"Hendaklah kamu sekalian menjamin kepada saya untuk mengerjakan enam perkara, pasti Aku menjamin kepadamu syurga, ialah jujurlah bila berbicara, tepatlah bila berjanji, tunaikanlah apabila dia menanti, jagalah kehormatanmu, jagalah pandanganmu dan kendalikan tanganmu* (HR. Ahmad).

3. 3 Ketentuan Umum Tentang Kesehatan Mata

Mata sebagai salah satu panca indera sebagai "jendela" bagi manusia untuk mengenal hakikat yang berada di luar jiwanya sehingga menjadikannya sebagai salah satu anggota tubuh yang mempunyai fungsi penting, maka kesehatan mata merupakan rahmat dan nikmat Allah SWT yang sangat besar nilainya. Menjadi kewajiban bagi setiap manusia untuk menjaganya (Zuhroni dkk, 2003).

Dengan menyadari pentingnya kesehatan mata, maka pada orang sakit wajib baginya untuk berobat jika mampu (Uddin dkk, 1986). Sabda Rasulullah SAW :

تَدَاوَوْا فَإِنَّ اللهَ تَعَالَى لَمْ يَضَعْ دَاءً إِلَّا وَضَعَ لَهُ دَوَاءً غَيْرَ دَاءٍ وَاحِدٍ وَهُوَ الْهَرَمُ (رواه الترمذي)

Artinya : *"Berobatlah kamu sekalian (bila sakit) karena sesungguhnya Allah Ta'ala tidak mendatangkan suatu penyakit kecuali mendatangkan pula obatnya, kecuali satu penyakit yaitu penyakit tua (pikun)"* (HR. At-Tarmizi).

Selain itu juga terdapat sabda Rasulullah SAW :

لِكُلِّ دَاءٍ دَوَاءٌ فَإِذَا أُصِيبَ دَوَاءُ الدَّاءِ بَرِئَ بِإِذْنِ اللهِ عَزَّ وَجَلَّ

Artinya : *"Setiap penyakit ada obatnya, jika obat itu tepat untuk penyakitnya, maka kesembuhan itu atas izin Allah"* (HR. Muslim).

Islam juga telah mewajibkan tiap-tiap muslim untuk meminta nasehat kepada ahlinya. Dan kemudian mengerjakan nasihat itu sesuai dengan kesanggupannya (Soepardi, 2001). Hal ini sesuai dengan firman Allah SWT dalam Al Qur'an :

وَمَآ أَرْسَلْنَا مِن قَبْلِكَ إِلَّا رِجَالًا نُّوحِىٓ إِلَيْهِمْ ۚ فَسْـَٔلُوٓا۟ أَهْلَ ٱلذِّكْرِ إِن كُنتُمْ لَا تَعْلَمُونَ ﴿٤٣﴾

Artinya : *"Dan Kami tidak mengutus sebelumnya kamu, kecuali orang-orang lelaki yang kami berikan wahyu kepada mereka bertanyalah kepada orang yang mempunyai pengetahuan jika kamu tidak mengetahui".* (QS. An Nahl (16) : 43)

Dalam hal berobat maka dokterlah ahlinya, karena itu ketika seseorang sakit wajiblah baginya jika mampu untuk memeriksakan diri kepada dokter sebagai ahlinya. Agar dapat mencapai tujuan kesehatan menurut Islam maka perlu kiranya dalam hal ini untuk berobat kepada dokter muslim yaitu seseorang yang mempunyai kualifikasi baik dalam ilmu pengetahuan, keterampilan sesuai dengan Islam (Zuhroni dkk, 2003).

Islam sangat tidak menganjurkan seseorang untuk memukul orang lain pada bagian kepala, hal ini dikarenakan karena pada bagian kepala terdapat otak yang berfungsi sebagai pusat pengatur seluruh organ – organ tubuh manusia. Dalam etika memukul, seperti dalam hubungan suami terhadap istri, Allah berfirman dalam ayat :

ٱلرِّجَالُ قَوَّٰمُونَ عَلَى ٱلنِّسَآءِ بِمَا فَضَّلَ ٱللَّهُ بَعْضَهُمْ عَلَىٰ بَعْضٍ
وَبِمَآ أَنفَقُوا۟ مِنْ أَمْوَٰلِهِمْ ۚ فَٱلصَّٰلِحَٰتُ قَٰنِتَٰتٌ حَٰفِظَٰتٌ لِّلْغَيْبِ بِمَا
حَفِظَ ٱللَّهُ ۚ وَٱلَّٰتِى تَخَافُونَ نُشُوزَهُنَّ فَعِظُوهُنَّ وَٱهْجُرُوهُنَّ فِى
ٱلْمَضَاجِعِ وَٱضْرِبُوهُنَّ ۖ فَإِنْ أَطَعْنَكُمْ فَلَا تَبْغُوا۟ عَلَيْهِنَّ سَبِيلًا ۗ إِنَّ
ٱللَّهَ كَانَ عَلِيًّا كَبِيرًا ﴿٣٤﴾

Artinya : *"Kaum laki-laki itu adalah pemimpin bagi kaum wanita, oleh karena Allah telah melebihkan sebahagian mereka (laki-laki) atas sebahagian yang lain (wanita), dan karena mereka (laki-laki) telah menafkahkan sebagian dari harta mereka. Sebab itu maka wanita yang saleh, ialah yang taat kepada Allah lagi memelihara diri ketika suaminya tidak ada, oleh karena Allah telah memelihara (mereka). Wanita-wanita yang kamu khawatirkan nusyuznya, maka nasehatilah mereka dan pisahkanlah mereka di tempat tidur mereka, dan pukullah mereka. Kemudian jika mereka mentaatimu, maka janganlah kamu mencari-cari jalan untuk menyusahkannya. Sesungguhnya Allah Maha Tinggi lagi Maha Besar."* (QS. An Nisaa (4) : 34)

Dalam ayat ini dijelaskan bahwa suami diperbolehkan memukul istrinya jika istrinya tersebut meninggalkan kewajiban suami – istrinya. Yang pertama harus dilakukan suami terhadap istri adalah memberinya nasihat, jika dengan nasihat istri tersebut masih melakukan kesalahan yang sama maka suami harus memisahkan istrinya dari tempat tidurnya, jika hal ini tidak berhasil maka suami diperbolehkan memukul istri asalkan tidak menimbulkan bekas dan tidak memukul pada tempat – tempat yang terdapat organ vital seperti kepala.

Hal ini didukung oleh ayat lain dalam Al Qur'an :

وَخُذْ بِيَدِكَ ضِغْثًا فَٱضْرِب بِّهِۦ وَلَا تَحْنَثْ ۗ إِنَّا وَجَدْنَٰهُ صَابِرًا ۚ نِّعْمَ ٱلْعَبْدُ ۖ
إِنَّهُۥٓ أَوَّابٌ ﴿٤٤﴾

Artinya : *"Dan ambillah dengan tanganmu seikat (rumput), maka pukullah dengan itu dan janganlah kamu melanggar sumpah. Sesungguhnya Kami dapati dia (Ayyub) seorang yang sabar. Dialah sebaik-baik hamba. Sesungguhnya dia amat taat (kepada Tuhan-nya)."* (QS. Saad (38) : 44)

Dalam ayat ini menjelaskan Nabi Ayyub a.s. menderita penyakit kulit beberapa waktu lamanya dan dia memohon pertolongan kepada Allah s.w.t. Allah kemudian memperkenankan doanya dan memerintahkan agar dia menghentakkan kakinya ke bumi. Ayyub mentaati perintah itu maka keluarlah air dari bekas kakinya atas petunjuk Allah, Ayyub pun mandi dan minum dari air itu, sehingga sembuhlah dia dari penyakitnya dan dia dapat berkumpul kembali dengan keluarganya. Maka mereka kemudia berkembang biak sampai jumlah mereka dua kali lipat dari jumlah sebelumnya. Pada suatu ketika Ayyub teringat akan sumpahnya, bahwa dia akan memukul isterinya bilamana sakitnya sembuh disebabkan isterinya pernah lalai mengurusinya sewaktu dia masih sakit. Akan tetapi timbul dalam hatinya rasa hiba dan sayang kepada isterinya sehingga dia tidak dapat memenuhi sumpahnya. Oleh sebab itu turunlah perintah Allah seperti yang tercantum dalam ayat 44 di atas, agar dia dapat memenuhi sumpahnya dengan tidak menyakiti isterinya yaitu memukulnya dengan dengan seikat rumput. Hal ini menunjukkan betapa Allah sangat membenci tindakan yang dapat melukai seseorang.

3.4 Anjuran Islam Untuk Menghindari Trauma

Islam sangat menganjurkan pada umatnya untuk selalu menjaga dirinya agar terhindar dari trauma atau benturan yang dapat menyebabkan cedera pada tubuhnya. Ada berbagai macam cara yang untuk menghindari trauma, salah satunya adalah

sabar dalam melakukan segala sesuatu. Hal ini sesuai dengan firman Allah dalam Al Qur'an :

يَٰٓأَيُّهَا ٱلَّذِينَ ءَامَنُواْ ٱسۡتَعِينُواْ بِٱلصَّبۡرِ وَٱلصَّلَوٰةِۚ إِنَّ ٱللَّهَ مَعَ ٱلصَّٰبِرِينَ ١٥٣

Artinya : "*Hai orang-orang yang beriman, jadikanlah sabar dan shalat sebagai penolongmu, sesungguhnya Allah beserta orang-orang yang sabar*". (QS. Al Baqarah (2) : 153).

Hal ini diperkuat dengan firman Allah dalam ayat:

وَقَالَ ٱلَّذِينَ أُوتُواْ ٱلۡعِلۡمَ وَيۡلَكُمۡ ثَوَابُ ٱللَّهِ خَيۡرٞ لِّمَنۡ ءَامَنَ وَعَمِلَ صَٰلِحٗا وَلَا يُلَقَّىٰهَآ إِلَّا ٱلصَّٰبِرُونَ ٨٠

Artinya : "*Berkatalah orang-orang yang dianugerahi ilmu: "Kecelakaan yang besarlah bagimu, pahala Allah adalah lebih baik bagi orang-orang yang beriman dan beramal saleh, dan tidak diperoleh pahala itu, kecuali oleh orang- orang yang sabar.*" (QS. Al Qashash (28) : 80)

Dalam surat yang lain, Allah berfirman:

مَا عِندَكُمۡ يَنفَدُ وَمَا عِندَ ٱللَّهِ بَاقٖۗ وَلَنَجۡزِيَنَّ ٱلَّذِينَ صَبَرُوٓاْ أَجۡرَهُم بِأَحۡسَنِ مَا كَانُواْ يَعۡمَلُونَ ٩٦

Artinya : "*Apa yang di sisimu akan lenyap, dan apa yang ada di sisi Allah adalah kekal. Dan sesungguhnya Kami akan memberi balasan kepada orang-orang yang sabar dengan pahala yang lebih baik dari apa yang telah mereka kerjakan.*" (QS. An Nahl (16) : 96).

Dalam hadis dikatakan bahwa:

التأني من الله و العجلة من الشيطان

Artinya: *"Berhati – hati (pelan – pelan) adalah dari Allah dan bercepat – cepat (tergesa – gesa) adalah dari setan"* (HR. Abu Ya'la dalam musnadnya dan Al-Baihaqi dalam As–Sunan Al-Kubra)

Dari ayat – ayat diatas menunjukkan bahwa Allah sangat menyukai hambaNya yang mempunyai sifat sabar. Karena sabar dapat menghindarkan seseorang dari berbagai macam perbuatan atau tindakan yang tercela. Dan Allah berjanji akan memberikan balasan pahala yang besar bagi mereka yang mampu untuk bersabar.

3.5 Hukum Qishaash pada mata

Hukum qishaash pada mata diatur dalam Al-Qur'an seperti dalam surat:

يَٰٓأَيُّهَا ٱلَّذِينَ ءَامَنُواْ كُتِبَ عَلَيۡكُمُ ٱلۡقِصَاصُ فِي ٱلۡقَتۡلَىۖ ٱلۡحُرُّ بِٱلۡحُرِّ
وَٱلۡعَبۡدُ بِٱلۡعَبۡدِ وَٱلۡأُنثَىٰ بِٱلۡأُنثَىٰۚ فَمَنۡ عُفِيَ لَهُۥ مِنۡ أَخِيهِ شَيۡءٞ فَٱتِّبَاعُۢ
بِٱلۡمَعۡرُوفِ وَأَدَآءٌ إِلَيۡهِ بِإِحۡسَٰنٖۗ ذَٰلِكَ تَخۡفِيفٞ مِّن رَّبِّكُمۡ وَرَحۡمَةٞۗ
فَمَنِ ٱعۡتَدَىٰ بَعۡدَ ذَٰلِكَ فَلَهُۥ عَذَابٌ أَلِيمٞ ١٧٨

Artinya : *"Hai orang-orang yang beriman, diwajibkan atas kamu qishaash berkenaan dengan orang-orang yang dibunuh; orang merdeka dengan orang merdeka, hamba dengan hamba, dan wanita dengan wanita. Maka barangsiapa yang mendapat suatu pema'afan dari saudaranya, hendaklah (yang mema'afkan) mengikuti dengan cara yang baik, dan hendaklah (yang diberi ma'af) membayar (diat) kepada yang memberi ma'af dengan cara yang baik (pula). Yang demikian itu adalah suatu keringanan dari Tuhan kamu dan suatu rahmat. Barangsiapa yang melampaui batas sesudah itu, maka baginya siksa yang sangat pedih"* (QS. Al-Baqarah (2) : 178)

Hal ini diperkuat dengan firman Allah :

وَكَتَبْنَا عَلَيْهِمْ فِيهَآ أَنَّ ٱلنَّفْسَ بِٱلنَّفْسِ وَٱلْعَيْنَ بِٱلْعَيْنِ وَٱلْأَنفَ
بِٱلْأَنفِ وَٱلْأُذُنَ بِٱلْأُذُنِ وَٱلسِّنَّ بِٱلسِّنِّ وَٱلْجُرُوحَ قِصَاصٌ ۚ فَمَن تَصَدَّقَ
بِهِۦ فَهُوَ كَفَّارَةٌ لَّهُۥ ۚ وَمَن لَّمْ يَحْكُم بِمَآ أَنزَلَ ٱللَّهُ فَأُو۟لَٰٓئِكَ هُمُ
ٱلظَّٰلِمُونَ ﴿٤٥﴾

Artinya : *"Dan Kami telah tetapkan terhadap mereka di dalamnya (At Taurat) bahwasanya jiwa (dibalas) dengan jiwa, mata dengan mata, hidung dengan hidung, telinga dengan telinga, gigi dengan gigi, dan luka luka (pun) ada kisasnya. Barangsiapa yang melepaskan (hak kisas) nya, maka melepaskan hak itu (menjadi) penebus dosa baginya. Barangsiapa tidak memutuskan perkara menurut apa yang diturunkan Allah, maka mereka itu adalah orang-orang yang zalim."*(QS. Al–Maa'idah (5) : 45)

Dalam ayat – ayat ini dijelaskan *Qishaash* ialah mengambil pembalasan yang sama. Qishaash itu tidak dilakukan, bila yang membunuh mendapat kema'afan dari ahli waris yang terbunuh yaitu dengan membayar diat (ganti rugi) yang wajar. Pembayaran diat diminta dengan baik, umpamanya dengan tidak mendesak yang membunuh, dan yang membunuh hendaklah membayarnya dengan baik, umpamanya tidak menangguh-nangguhkannya. Bila ahli waris si korban sesudah Tuhan menjelaskan hukum-hukum ini, membunuh yang bukan si pembunuh, atau membunuh si pembunuh setelah menerima diat, maka terhadapnya di dunia diambil qishaash dan di akhirat dia mendapat siksa yang pedih.

Qishaash pada mata dilakukan dengan membayar mata dengan mata, tidak boleh digantikan oleh indera yang lain. Tetapi hal ini dilakukan jika mata dari pelaku tersebut dua – duanya masih berfungsi.

3.6 Dekompresi Kanal Optik Pada Mata Menurut Agama Islam

Mengenai dekompresi kanal optik pada mata yang merupakan salah satu cara untuk mengatasi keluhan pada penderita neuropati optik traumatika, maka penulis merasa perlu untuk menjelaskan dari beberapa faktor.

Bidang ilmu pengetahuan dan teknologi sangat penting dalam Islam. Al Qur'an merupakan peletak dasar ilmu pengetahuan dan teknologi. Imam Al Ghazali dalam bukunya Ihya ulum Al-din, mengutip kata-kata Ibnu Mas'ud mengatakan : "Jika seseorang ingin memiliki pengetahuan masa lampau dan masa pengetahuan yang akan datang, selayaknya dia merenungkan Al-Qur'an." Allah berfirman dalam Al Qur'an :

وَيَوْمَ نَبْعَثُ فِي كُلِّ أُمَّةٍ شَهِيدًا عَلَيْهِم مِّنْ أَنفُسِهِمْ ۖ وَجِئْنَا بِكَ شَهِيدًا عَلَىٰ هَٰؤُلَاءِ ۚ
وَنَزَّلْنَا عَلَيْكَ الْكِتَابَ تِبْيَانًا لِّكُلِّ شَيْءٍ وَهُدًى وَرَحْمَةً وَبُشْرَىٰ لِلْمُسْلِمِينَ ﴿٨٩﴾

Artinya : "*(Dan ingatlah) akan hari (ketika) Kami bangkitkan pada tiap-tiap umat seorang saksi atas mereka dari mereka sendiri dan Kami datangkan kamu (Muhammad) menjadi saksi atas seluruh umat manusia. dan Kami turunkan kepadamu Al kitab (Al Quran) untuk menjelaskan segala sesuatu dan petunjuk serta rahmat dan kabar gembira bagi orang-orang yang berserah diri.*" (QS. An-Nahl (16) : 89)

Prosedur teknologi yang serba canggih di bidang kedokteran, termasuk diantaranya adalah dekompresi kanal optik pada mata ini belumlah sempurna. Setiap tindakan pastilah akan ada efek lain yang timbul yang tidak diharapkan. Operator yang menjalankan prosedur dekompresi kanal optik pada mata ini adalah dokter yang juga seorang manusia biasa dengan segala keterbatasannya. Hal ini dapat dimengerti dengan mengingat firman Allah dalam Al Qur'an :

وَيَسْـَٔلُونَكَ عَنِ ٱلرُّوحِ ۖ قُلِ ٱلرُّوحُ مِنْ أَمْرِ رَبِّى وَمَآ أُوتِيتُم مِّنَ ٱلْعِلْمِ إِلَّا قَلِيلًا ﴿٨٥﴾

Artinya : *"Dan mereka bertanya kepadamu tentang roh. Katakanlah: "Roh itu termasuk urusan Tuhan-ku, dan tidaklah kamu diberi pengetahuan melainkan sedikit."* (QS. Al Israa (17) : 85)

Oleh karena itu para ahli terus berupaya melakukan penelitian dan menyempurnakan teknik dekompresi kanal optik ini untuk dapat melakukan suatu prosedur operasi yang semakin maju dari penemuan sebelumnya dalam rangka memberikan pelayanan yang terbaik untuk pasien. Diharapkan hasil penyembuhan sempurna dengan efek samping seminimal mungkin. Untuk itulah Islam mewajibkan kepada umatnya agar terus menimba ilmu dengan landasan iman dan taqwa (Soepardi, 2001). Hal ini sesuai dengan firman Allah dalam Al Qur'an :

يَٰٓأَيُّهَا ٱلَّذِينَ ءَامَنُوٓا۟ إِذَا قِيلَ لَكُمْ تَفَسَّحُوا۟ فِى ٱلْمَجَٰلِسِ فَٱفْسَحُوا۟
يَفْسَحِ ٱللَّهُ لَكُمْ ۖ وَإِذَا قِيلَ ٱنشُزُوا۟ فَٱنشُزُوا۟ يَرْفَعِ ٱللَّهُ ٱلَّذِينَ ءَامَنُوا۟
مِنكُمْ وَٱلَّذِينَ أُوتُوا۟ ٱلْعِلْمَ دَرَجَٰتٍ ۚ وَٱللَّهُ بِمَا تَعْمَلُونَ خَبِيرٌ ﴿١١﴾

Artinya : *"Hai orang-orang beriman apabila dikatakan kepadamu: "Berlapang-lapanglah dalam majlis", maka lapangkanlah niscaya Allah akan memberi kelapangan untukmu. Dan apabila dikatakan: "Berdirilah kamu", maka berdirilah, niscaya Allah akan meninggikan orang-orang yang beriman di antaramu dan orang-orang yang diberi ilmu pengetahuan beberapa derajat. Dan Allah Maha Mengetahui apa yang kamu kerjakan".* (QS. Al-Mujaadilah (58) : 11)

Seorang dokter dalam mengembangkan dan mengamalkan ilmu pengetahuan haruslah bermotifkan 2 aspek, yaitu : (Soepardi, 2001)

1. Motivasi untuk menyempurnakan aspek pengobatan yang dipakai

2. Motivasi ibadah

Hal ini terdapat dalam firman Allah dalam Al Qur'an :

أَمَّنْ هُوَ قَٰنِتٌ ءَانَآءَ ٱلَّيْلِ سَاجِدًا وَقَآئِمًا يَحْذَرُ ٱلْءَاخِرَةَ وَيَرْجُوا۟
رَحْمَةَ رَبِّهِۦ ۗ قُلْ هَلْ يَسْتَوِى ٱلَّذِينَ يَعْلَمُونَ وَٱلَّذِينَ لَا يَعْلَمُونَ ۗ
إِنَّمَا يَتَذَكَّرُ أُو۟لُوا۟ ٱلْأَلْبَٰبِ ﴿٩﴾

Artinya : *"(Apakah kamu hai orang musyrik yang lebih beruntung) ataukah orang yang beribadat di waktu-waktu malam dengan sujud dan berdiri, sedang ia takut kepada (azab) akhirat dan mengharapkan rahmat Tuhannya? Katakanlah: "Adakah sama orang-orang yang mengetahui dengan orang-orang yang tidak mengetahui?" Sesungguhnya orang yang berakallah yang dapat menerima pelajaran".* (QS. Az Zumar (39) : 9)

Dalam memanfaatkan teknologi canggih, dokter harus benar-benar memperhatikan efektivitas kegunaannya secara medis dan memperhatikan kebutuhannya untuk menolong pasien, bukan justru memberatkan.

Mengingat biaya yang besar dan dekompresi kanal optik pada mata ini bukanlah satu-satunya prosedur pilihan, maka hukum pelaksanaannya tergantung dari situasi dan kondisi pasien bersama keluarga pasien :

1. Dibolehkan (Mubah) bilamana si pasien tersebut mampu baik dari segi fisik maupun materi untuk diri sendiri dan keluarganya.
2. Tidak boleh bilamana penderita tersebut tidak mampu, terutama dalam hal materi (ekonomi) karena dalam Islam dilarang menyiksa atau membebani diri sendiri dan keluarganya.

Sebagaimana firman Allah dalam Al Qur'an yang menjelaskan untuk tidak memaksakan diri bagi umatnya, yaitu :

وَأَنفِقُوا۟ فِى سَبِيلِ ٱللَّهِ وَلَا تُلْقُوا۟ بِأَيْدِيكُمْ إِلَى ٱلتَّهْلُكَةِ ۛ وَأَحْسِنُوٓا۟ ۛ إِنَّ ٱللَّهَ
يُحِبُّ ٱلْمُحْسِنِينَ ﴿١٩٥﴾

Artinya : *"Dan belanjakanlah (harta bendamu) di jalan Allah, dan janganlah kamu menjatuhkan dirimu sendiri ke dalam kebinasaan, dan berbuat baiklah,*

karena sesungguhnya Allah menyukai orang-orang yang berbuat baik". (QS. Al Baqarah (2) : 195)

Dan firman Allah dalam Al Qur'an :

وَلْيَخْشَ الَّذِينَ لَوْ تَرَكُوا مِنْ خَلْفِهِمْ ذُرِّيَّةً ضِعَافًا خَافُوا عَلَيْهِمْ فَلْيَتَّقُوا اللَّهَ وَلْيَقُولُوا قَوْلًا سَدِيدًا ﴿٩﴾

Artinya : *"Dan hendaklah orang-orang merasa khawatir kalau mereka meninggalkan dibelakang anak cucu yang lemah, yang mereka khawatir terhadap kesejahteraanya. Oleh karena itu hendaklah mereka bertaqwa kepada Allah dan hendaklah mengucapkan yang benar". (QS. An Nisaa' (4) : 9)*

Dalam menggunakan peralatannya untuk terapi, dokter terlebih dahulu harus memberikan penjelasan tentang manfaat dan kebutuhannya pada pasien. Dokter tidak boleh menyembunyikan informasi yang layak untuk diketahui oleh pasien (Soepardi, 2001).

Bila dilihat cara pengobatan yang sering digunakan pada zaman Nabi, di mana dunia kedokteran belum berkembang seperti sekarang ini, ada tiga macam pengobatan yang sering digunakan, berdasarkan hadits Rasul : (Bahreisy, 1980)

عَنِ ابْنِ عَبَّاسٍ قَالَ الشِّفَاءُ فِي ثَلَاثَةٍ شُرْبَةِ عَسَلٍ وَشَرْطَةِ مِحْجَمٍ وَكَيَّةِ نَارٍ وَأَنَا أَنْهَى أُمَّتِي عَنِ الْكَيِّ

Artinya : *"Dari Ibnu abbas, pengobatan itu ada 3 macam ; (1) Minum madu, (2) dengan pisau bedah (hijamah), (3) dengan pemanasan dengan api. Dan aku larang umatku dengan kai (besi panas)".* (HR. Al-Bukhari)

Yang dimaksud dalam hadits tersebut tentang pengobatan dengan tiga hal merupakan deskripsi dari tindakan pengobatan yang dilakukan di masa Nabi, hanya menunjukan pada pokoknya saja. Jadi dengan pesatnya perkembangan dalam bidang

kedokteran masa kini maka segala bentuk tindakan pengobatan dianalogikan dengan tiga hal tersebut.

Pembolehan operasi juga tercakup dalam perintah Nabi untuk berobat di mana teknis pelaksanaannya diserahkan pada ahlinya yaitu untuk menggunakan cara pengobatan yang tepat, dibutuhkan dan tidak diperbolehkan berobat dengan cara dan bahan yang diharamkan oleh Allah. Dalam hal ini Nabi Muhammad SAW bersabda:

عَنْ اَبِي الدَّ رْدَاءِ قَالَ : قَالَ رَسُوْلُ اللّٰهِ صَلَّي اللّٰهُ عَلَيْهِ وَسَلَّمَ اِنَّ اللّٰهَ اَنْزَلَ الدَّاءَ وَالدَّ وَاءَ وَجَعَلَ اِلِكُلِ دَاءٍ دَ وَاءً فَتَدَاوَوْاوَلاَ تَتَدَاوَوْابِحَرَامٍ

(رواه ابوداود)

Artinya : *"Sesungguhnya Allah menurunkan penyakit dan obat dan Allah menjadikan bagi setiap penyakit obatnya, maka berobatlah kamu, tapi jangan berobat dengan yang haram"* (HR. Abu Dawud).

Rasulullah SAW bersabda :

بَعَثَ رَسُوْلُ اللّٰهِ صَلَّى اللّٰهُ عَلَيْهِ وَسَلَّمَ اِلى اُ بَيِّ بْنِ كَعْبِ طَبِيْبًا فَقَطَعَ مِنْهُ عِرْقًا ثُمَّ كَوَاهُ عَلَيْهِ (رواه مسلم وابوداودواحمدوابن ماجه)

Artinya : *"Rasulullah SAW pernah mengirimkan dokter ke Ubay bin Ka'b, (maka dokter itu mengoperasinya) memotong urat kemudian mencosnya."* (HR. Muslim, Abu Dawud, Ahmad dan Ibn Majah).

Berdasarkan Hadits tersebut Islam menyebutkan bahwa seseorang diperbolehkan berobat dengan dilakukan operasi asalkan dapat mengembalikan keaadaan sakit menjadi normal kembali dan diperbolehkan karena dilakukan oleh seorang Dokter ahli spesialis mata sesuai standar prosedur sehingga tindakan aman dilakukan (As-Suyuthiy Jalaluddin Abdurrahman, 1997).

Dalam melakukan operasi harus dilakukan dengan penuh ketelitian sebagaimana Nabi Muhammad SAW bersabda :

إِنَّ اللهَ تَعَالَى يُحِبُّ إِذَا عَمِلَ أَحَدُكُمْ عَمَلاً أَنْ يُتْقِنَهُ

(رواه البيهقى وأبويعلى وابن عشاكر)

Artinya : *"Sesungguhnya Allah Ta'ala menyukai bila seseorang mengerjakan suatu pekerjaan dilakukanya dengan teliti."* (HR. al-Baihaqi, Abu Ya'ala, dan Ibn 'Asakir).

Para ulama membolehkan tindakan bedah kontruksi dengan salah satu syaratnya yaitu dokter yang menangani pembedahan itu harus merasa yakin bahwa tindakannya akan berhasil (Zuhroni dkk, 2003).

Rasulullah SAW mengatakan bahwa segala sesuatu yang berhubungan dengan masalah dunia maka diserahkan seluruhnya kepada umat yang lebih mengetahui memiliki kemampuan dalam bidang tersebut dan jika menyangkut masalah agama maka beliaulah yang lebih memahami. Sebagaimana Rasulullah SAW bersabda:

قَالَ رَسُوْلُ اللهِ : اِذَا كَانَ شَيْءٌ مِنْ أَمْرِ دُنْيَاكُمْ فَأَنْتُمْ أَعْلَمُ بِهِ فَإِذَا كَانَ مِنْ

أَمْرِ دِيْنِكُمْ فَإِلَيَّ (رواه احمد)

Artinya : *Rasulullah saw berkata : "jika sesuatu itu menyangkut urusan dunia kalian, maka kalianlah yang lebih mengetahui tetapi jika menyangkut urusan agama kalian maka itu kepadaku."* (HR. Ahmad).

Dekompresi kanal optik adalah teknik operasi melalui dua pendekatan, yaitu pendekatan transkranial dan pendekatan ekstrakranial. Pendekatan yang pertama adalah dengan Transkranial, dimana dilakukan operasi melalui tempurung kepala. Pendekatan dengan Transkranial ini dilarang dalam Islam karena tindakan ini mempunyai komplikasi yang berbahaya. Tindakan ini boleh dilakukan jika tindakan dalam keadaan darurat, yaitu tidak ada terapi lain atau terapi lain belum ditemukan. Para ahli melakukan berbagai macam penelitian dalam memperbaiki tajam penglihatan pada pasien NOT. Akhirnya para ahli berhasil menemukan cara penatalaksanaan yang lebih baru, yaitu dengan pendekatan Ekstrakranial. Pendekatan Ekstrakranial (ekstra-nasal trans-ethmoidal, trans-nasal trans-sphenoid, dan endoskopik lateral), dimana dilakukan operasi melalui sinus ethmoidalis dan sinus sphenoidalis. Pendekatan ekstrakranial lebih baik karena komplikasi setelah operasi lebih kecil dibandingkan dengan pendekatan transkranial. Hal ini sesuai dengan dalil kaidah :

إِذَا تَعَارَضَ مَفْسَدَتَانِ رُوْعِيَ أَعْظَمُهُمَا ضَرَرًا بِارْتِكَابِ أَخَفِّهِمَا

Artinya : "*Apabila ada dua bahaya (risiko) yang berlawanan, maka harus dipelihara yang lebih berat madharatnya dengan melaksanakan yang lebih ringan daruratnya*. (Zuhroni dkk, 2003).

Selain itu dekompresi kanal optik merupakan suatu bentuk perkembangan teknologi yang bermanfaat bagi manusia dan Islam memperbolehkan segala bentuk perkembangan dari ilmu pengetahuan yang memberikan kemaslahatan bagi umatnya.

Berdasarkan pandangan Islam yang telah diterangkan sebelumnya, maka Islam membolehkan seseorang yang menderita neuropati optik traumatika untuk melakukan dekompresi kanal optik karena teknik atau cara yang dipakai tidak

membahayakan pasien yaitu dengan berbagai macam pendekatan yang ada. Pasien dapat memilih pilihan terapi pendekatan ini yang tentu saja sesuai dengan rekomendasi dokter ahli, dan juga terapi ini tidak menggunakan alat dan bahan yang diharamkan oleh agama serta bertujuan untuk mengurangi keluhan penurunan tajam penglihatan pada penderita neuropati optik traumatika.

BAB IV

KAITAN PANDANGAN ANTARA KEDOKTERAN DAN ISLAM TENTANG DEKOMPRESI KANAL OPTIK PADA NEUROPATI OPTIK TRAUMATIKA

Berdasarkan pembahasan sebelumnya maka kaitan pandangan antara kedokteran dan Islam adalah :

A. Kedokteran berpendapat bahwa neuropati optik oleh trauma dapat menyebabkan terjadinya penurunan tajam penglihatan yang akibatkan oleh cedera benturan terhadap saraf optik. Dekompresi kanal optik dilakukan pada neuropati optik traumatika dengan membuang dinding kanal optik dan secara fisik mengurangi tekanan pada saraf optik didalam kanal dengan membuat rongga untuk saraf yang bengkak akibat trauma dan membatasi kerusakan saraf akibat kompartmen sindrom.

B. Islam berpendapat bahwa dekompresi kanal optik pada neuropati optik traumatika tidak diharamkan dan bertujuan sebagai pengobatan untuk menjaga penglihatan dan suatu bentuk perkembangan teknologi yang bermanfaat bagi manusia yang sesuai dengan ajaran Islam. Tindakan tersebut memiliki lebih sedikit memiliki *mudharat* dibandingkan dengan penatalaksanaan neuropati optik traumatika sebelumnya.

Kedokteran dan Islam memperbolehkan dekompresi kanal optik pada neuropati optik traumatika karena terapi tersebut bermanfaat dalam menjaga penglihatan manusia. Pengawasan dan ketelitian dalam melaksanakan dekompresi kanal optik tersebut diperlukan untuk meminimalkan komplikasi yang timbul sehingga dapat dijadikan sebagai pilihan utama pada penatalaksanaan neuropati optik traumatika.

BAB V

KESIMPULAN DAN SARAN

5.1. KESIMPULAN

1. Dekompresi kanal optik pada neuropati optik traumatika bertujuan untuk memperbaiki tajam penglihatan setelah terjadi penurunan tajam penglihatan akibat trauma kepala. Dengan pengawasan serta prosedur yang dilakukan sesuai dengan standar dapat meminimalkan komplikasi.

2. Islam memperbolehkan penggunaan dekompresi kanal optik pada neuropati optik traumatika karena bertujuan sebagai pengobatan untuk menjaga penglihatan dan memiliki lebih sedikit memiliki *mudharat* dibandingkan dengan penatalaksanaan neuropati optik traumatik sebelumnya.

5.2. SARAN

1. Kepada pasien dengan keluhan penurunan tajam penglihatan pasca trauma kepala/wajah maka sebaiknya memeriksakan diri ke dokter untuk menentukan apakah keadaan tersebut merupakan suatu gejala dan tanda klinis dari neuropati optik traumatik yang memerlukan penatalaksanaan dekompresi.

2. Dokter muslim dapat mendiagnosis dan melakukan rujukan pada kasus neuropati optik traumatik. Dapat memberikan penjelasan kepada pasien mengenai waktu yang tepat untuk dilakukannya dekompresi kanal optik pada neuropati optik traumatika.

3. Kepada dokter spesialis mata yang memberikan terapi terhadap pasien neuropati optik traumatik diharapkan dapat memberikan informasi mengenai dekompresi kanal optik sebagai salah satu penatalaksanaannya dan dilakukan sesuai dengan prosedur yang telah direkomendasikan.

4. Kepada ulama dapat memberikan informasi mengenai hal – hal yang harus masyarakat lakukan jika terjadi kasus trauma kepala yang memberikan gejala penurunan tajam penglihatan mendadak, contohnya dengan memberi tahu waktu dan tindakan pertama yang dilakukan jika hal ini terjadi. Ulama juga dapat memberikan nasihat – nasihat kepada masyarakat untuk selalu bersabar agar kejadian trauma kepala yang dapat menyebabkan terjadinya neuropati optik traumatika dapat dihindari.

DAFTAR PUSTAKA

Al-Qur'an dan Terjemahnya. Departemen Agama RI. 2002. Al-Huda: Jakarta.

As-Suyuthiy Jalaluddin Abdurrahman. 1997. Pengobatan Cara Nabi SAW. Hal 15-25.Pustaka Hidayah, Bandung.

Bahreisy , H. 1980. Hadits Sahih Bukhari. Hal 335. Al Ikhlas, Surabaya.

Gigantelli JW, Zoumalan C, Kim JW. 2010. Traumatic Optic Neuropathy. University of Nebraska Medical Center. Tersedia di http://emedicine.medscape.com.

Gregory, Louis, Jayne. 2010. Neuro-oftalmology Section 5, Basic and Clinical Science Course. American Academy of Ophthalmology: San Francisco.

Habanakah, A. 1998. Pokok-pokok Akidah Islam. Gema Insani Press: Jakarta.

Kansky J. 2003. Optic neuropathies, Neuro-Ophthalmology. In Clinical Ophthalmology 5 th Edition. Butterworth-Heinemann: Boston. Hal 596-600.

Lessell S. 1989. Indirect optic nerve trauma. Arch Ophthalmol.

Liu GT, Volpe NJ, Galetta SL. 2001. Neuro-ophtalmology Diagnosis and Management. WB Saunders Co: Philadelpia. Hal 87-103.

Misbach J. 2000. Neuro-oftalmologi Pemeriksaan Klinis dan Interpretasi. Bagian Neurologi, Subdivisi Neuro-oftalmologi FKUI: Jakarta

Renuka S and Chaitra S. 2008. Traumatic Optic Neuropathy [TON] in: Kerala Journal of Ophthalmology Vol XX. India.

Sadun and Glaser. 1995. Anatomy of The Visual Sensory System. In: Tasman W, Jaeger EA, eds. Duane's Clinical Ophtalmology Vol. 2, Chapter 4. Lippincott-Raven: Philadelpia. Hal 1-20.

Sarkies N. 2004. Traumatic Optic Neuropathy. Addenbrookes Hopital Hills Road Cambridge : United Kingdom. Tersedia di http://nature.com/eye.

Soepardi, S. 2001. Kode Etik Kedokteran Islam. Hal 56-60. CV Akademika Pressindo: Jakarta.

Steinsapir KD, Goldberg RA. 2002. Traumatic optic neuropathy. Surv Ophthalmol.

Su'dan RH. 1997. Ilmu Kedokteran Pencegahan. Al-Qur'an dan Panduan Kesehatan Masyarakat. Dana Bhakti Yasa: Yogyakarta. Hal 7-15.

Thomas MW, Stefan M, and Carpentier JP. 2002. Surgical decompression in traumatic optic neuropathy.Acta Ophthalmologica Scandinavica: UK.

Uddin J, 2002. Islam Untuk Disiplin Ilmu Kedokteran dan Kesehatan. Departemen agama RI, Jakarta. Hal 24-26

Zainuddin, H. 1996. Membangun Moral Menurut Al-Ghazali. Hal12-16. Al-Ikhlas, Surabaya.

Zuhroni, Riani N dan Nazaruddin N. 2003. Islam untuk Disiplin Ilmu Kesehatan dan Kedokteran 2. Departemen Agama RI: Jakarta.

Zuhroni. 2010. Pandangan Islam Terhadap Masalah Kedokteran dan Kesehatan. Bagian Agama Islam UPT MKU dan Bahasa Universitas Yarsi: Jakarta.