PENATALAKSANAAN HIRSCHSPRUNG DENGAN PEMBEDAHAN LAPAROSKOPIK DITINJAU DARI KEDOKTERAN DAN ISLAM

3025

Oleh :

OKKY INDRA PERDANA

110.2003.217

Skripsi ini diajukan sebagai salah satu syarat

untuk mencapai gelar Dokter Muslim

pada

FAKULTAS KEDOKTERAN UNIVERSITAS YARSI

JAKARTA

Maret 2010

ABSTRAK

Penyakit Hirschsprung adalah suatu kelainan bawaan berupa aganglionik usus, mulai dari sfingter ani interna ke arah proksimal dengan panjang yang bervariasi, tetapi selalu termasuk anus atau setidak-tidaknya sebagian rektum dengan gejala klinis berupa gangguan pasase usus fungsional. Kelainan ini didapatkan pada satu berbanding 5000 kelahiran dan bayi laki-laki lebih sering terkena daripada wanita. Penanganan Hirschsprung adalah pembedahan, terapi bedah biasanya dikenal dengan pembedahan konvensional namun kini berkembang pembedahan laparoskopik. Sejauh mana keefektifan dan komplikasi yang ditimbulkan dari pembedahan laparoskopik, hal itulah yang mendasari penulisan skripsi ini dengan judul "Penatalaksanaan Hirschsprung dengan Pembedahan Laparoskopik Ditinjau dari Kedokteran dan Islam".

Tujuan penulisan skripsi ini adalah sampai sejauh mana keefektivitasan dan komplikasi yang ditimbulkan pembedahan laparoskopik dalam penatalaksanaan penyakit Hirschsprung dan mengetahui bagaimana pandangan Kedokteran dan Islam tentang hal tersebut.

Dalam penatalaksanaan penyakit Hirschsprung cara konvensional dan laparoskopik memiliki kelebihan dan kekurangan masing-masing. Pembedahan laparoskopik dari beberapa penelitian dan literatur didapatkan bahwa keuntungan lebih banyak yaitu: luka yang ditimbulkan relatif lebih kecil, gangguan pergerakan usus minimal sehingga pasien dapat menyusu/makan 36 jam pasca operasi serta nyeri pasca operasi lebih ringan. Komplikasi yang ditimbulkan lebih kecil dari pada operasi konvensional kebocoran anastomosis 2,5%, enterokolitis 7,5%, obstruksi 1%, perdarahan 1% dan diare kronis 7,5%. Teknik laparoskopik cenderung lebih efektif dan menguntungkan dari pada pembedahan konvensional.

Dalam Islam semua hal telah diatur dengan sempurna, termasuk dalam memilih pengobatan. Dalam memilih pengobatan didasarkan dari manfaat yang lebih besar dari pada mudharat yang ditimbulkan. Teknik laparoskopi yang digunakan pada pasien Hirschsprung baik digunakan karena bermanfaat untuk kesembuhan penderita dan tidak menimbulkan efek samping yang membahayakan. Teknik ini harus dilakukan oleh ahli bedah yang berpengalaman dan dikerjakan dengan baik dan teliti.

Secara keseluruhan kedokteran dan Islam memperbolehkan penggunaan teknik laparoskopi pada penatalaksanaan penyakit Hirschsprung. Walaupun mempunyai efek samping namun manfaat yang dihasilkan lebih besar dari mudharatnya.

Disarankan pada para peneliti untuk melakukan penelitian klinis lebih lanjut tentang efektivitas penggunaan laparoskopik terhadap penatalaksanaan penyakit Hirschsprung dan teknik terbaik yang dapet dilakukan dengan pembedahan laparoskopik tersebut.

PERNYATAAN PERSETUJUAN

Skripsi ini telah kami setujui untuk dipertahankan di hadapan komisi penguji skripsi Fakultas Kedokteran UNIVERSITAS YARSI.

Jakarta, Maret 2010

Komisi Penguji Skripsi

(Dr. Sumedi Sudarsono, MPH)

Pembimbing Medik

(Dr. Edi Setiyoso Sp.B)

Pembimbing Agama

(H. Irwandi M.Zen, Lc, MA)

KATA PENGANTAR

بِسۡمِ ٱللَّهِ ٱلرَّحۡمَٰنِ ٱلرَّحِيمِ

Alhamdulillah, segala puji bagi Allah SWT yang telah memberikan berkah dan rahmat-Nya sehingga penulis dapat menyelesaikan penulisan skripsi ini. Shalawat dan salam terhaturkan kepada nabi Muhammad beserta keluarga dan sahabat serta seluruh umatnya.

Tujuan dari penulisan skripsi ini untuk memenuhi salah satu syarat mencapai gelar Dokter Muslim pada Fakultas Kedokteran UNIVERSITAS YARSI. Dalam kesempatan ini penulis memilih judul " **Penatalaksanaan Hirschsprung Dengan Pembedahan Laparoskopik Ditinjau dari Kedokteran dan Islam** "

Penulisan skripsi ini tidak lepas dari bantuan berbagai fihak, oleh karena itu penulis mengucapkan terima kasih yang sebesar-besarnya kepada :

1. Prof. Dr. Hj. Qomariyah, MS, PKK, AIFM selaku Dekan Fakultas Kedokteran UNIVERSITAS YARSI.
2. Dr. Wan Nedra Komarudin, Sp.A selaku Pembantu Dekan I Fakultas Kedokteran UNIVERSITAS YARSI.
3. Dr. Sumedi Sudarsono, MPH selaku Komisi Penguji Skripsi Fakultas Kedokteran Universitas Yarsi.
4. Dr. H. Edi Setiyoso, Sp.B selaku Pembimbing Medik. Dengan penuh kesabaran beliau meluangkan waktu untuk memberi masukan dan saran dalam penulisan skripsi ini. Semoga Allah SWT selalu melindungi dan memberikan balasan yang sebesar-besarnya kepada beliau.

5. H. Irwandi M.Zen, Lc, MA selaku Pembimbing Agama yang telah memberikan bimbingan dan arahan dalam pembuatan skripsi ini, khususnya dari sudut pandang Islam. Semoga Allah SWT memberikan rahmat dan perlindungan-Nya kepada beliau.
6. Kedua Orang Tua, H. Djoko Tri Pardjono dan Hj. Elly Kurniali yang sepenuh hati memberikan doa, kasih sayang, dukungan moril dan materil serta perhatiannya dalam penulisan skripsi ini. Semoga Allah SWT melimpahkan kepada keduanya kebaikan di dunia dan akhirat.
7. Adik tercinta, Novi Dwi Aryani.
8. Teman-Teman seperjuangan angkatan 2003.
9. Staf dan karyawan Perpustakaan UNIVERSITAS YARSI yang telah membantu dalam menyediakan referensi bagi penulisan skripsi ini.

Penulis menyadari bahwa penulisan skripsi ini masih jauh dari sempurna. Oleh karena itu penulis mengharapkan kritik dan saran yang bersifat membangun sehingga penulisan skripsi ini dapat lebih baik lagi.

Akhir kata, semoga Allah SWT memberikan ridho bagi hamba-hamba yang berjalan di jalan-Nya. Amien.

Jakarta, Maret 2010

Penulis

DAFTAR ISI

ABSTRAK i

PERNYATAAN PERSETUJUAN ii

KATA PENGANTAR iii

DAFTAR ISI v

DAFTAR GAMBAR viii

DAFTAR TABEL ix

BAB I. PENDAHULUAN 1

1.1 **Latarbelakang** 1

1.2 **Permasalahan** 4

1.3 **Tujuan** 4

1.3.1 Tujuan Umum 4

1.3.2 Tujuan Khusus 4

1.4 **Manfaat** 5

1.4.1 Bagi Penulis 5

1.4.2 Bagi Universitas YARSI 5

1.4.3 Bagi Masyarakat 5

BAB II. PENATALAKSANAAN hiRSCHSPRUNG DENGAN PEMBEDAHAN LAPAROSKOPIK DITINJAU DARI KEDOKTERAN 6

2.1 **Pendahuluan** 6

2.1.1 **Insiden** 6

2.1.2 **Anatomi dan Fisiologi Rektum dan anal** 7

2.1.3 **Patofisiologi Hirschsprung** 11

2.1.4 **Penemuan Klinis** 14

2.1.5 **Pemeriksaan Penunjang** 15

2.1.5.1. **Pemeriksaan Radiologis** 15

2.1.5.2. **Pemeriksaan Patologi Anatomi** 17

2.1.5.3. **Pemeriksaan Elektromanometri Anorektal** 20

2.1.6 **Penatalaksanaan** 21

2.1.6.1. **Tindakan Bedah Sementara** 21

2.1.6.1. **Tindakan Bedah Definitif** 22

2.1.6.1.1 **Prosedur Swenson** 22

2.1.6.1.2 **Prosedur Duhamel** 25

2.1.6.1.3 **Prosedur Soave** 27

2.1.6.1.4 **Prosedur Rehbein** 27

2.1.7 **Komplikasi Pascabedah** 27

2.2 **Laparoskopik sebagai Terapi Hirschsprung** 31

2.2.1 **Pendahuluan** 31

2.2.2 **Persiapan Laparoskopik** 33

2.2.3 **Metode** 33

2.2.4 **Kelebihan dan Kekurangan Laparoskopik** 39

2.2.5 **Komplikasi Pascaoperasi Laparoskopik** 40

BAB III. PENATALAKSANAAN HIRSCHSPRUNG DENGAN PEMBEDAHAN LAPAROSKOPIK DITINJAU DARI ISLAM 42
3.1 Hirschsprung Menurut Islam 42
3.2 Islam Dan Teknologi 45
3.3 Pandangan Islam Tentang Penatalaksanaan Hirschsprung Dengan Pembedahan Laparoskopik 49
BAB IV. KAITAN PANDANGAN KEDOKTERAN DAN ISLAM TENTANG PENATALAKSANAAN HIRSCHSPRUNG DENGAN PEMBEDAHAN LAPAROSKOPIK 56
BAB V. KESIMPULAN DAN SARAN 58
5.1 Kesimpulan 58
5.2 Saran 59

DAFTAR PUSTAKA

DAFTAR GAMBAR

Gambar 1. Anatomi rektum dan saluran anal 7

Gambar 2. Pleksus Meissner dan Pleksus Myenterik 12

Gambar 3. Gambar *colon* normal dan *colon* yang mengalami dilatasi pada penyakit Hirschsprung 13

Gambar 4. Distensi abdomen pada Hirschsprung 15

Gambar 5. Rektum yang mengalami penyempitan, dilatasi sigmoid dan daerah transisi yang melebar 16

Gambar 6. Gambaran obstruksi pada foto polos abdomen 17

Gambar 7. Pulasan Imunohistokimia asetilkoliesterase 18

Gambar 8. Manometri anorektal 20

Gambar 9. Kolostomi pada pasien Hirschsprung 21

Gambar 10. Pembebasan kolon proksimal 23

Gambar 11. Pungtum rektum diprolapskan 24

Gambar 12. Instrumen laparoskopik 32

Gambar 13. Penempatan Trokar pada bedah Laparoskopik 34

Gambar 14. Tempat insersi jarum Veress 35

Gambar 15. Posisi pesien dengan trokar yang terpasang 35

Gambar 16. Identifikasi dan pembebasan segmen aganglion 36

Gambar 17. Diseksi transanal 1-2 cm di atas linea dentata 37

Gambar 18. Kolon dan rektum diprolapskan melalui anus 38

Gambar 19. Gambaran *pull-through* dan reseksi kolon serta posisi anastomosis 38

Gambar 20. Dilakukan reseksi pada kolon yang aganglion 38

Gambar 21. Dilakukan *end to end* anastomosis 38

DAFTAR TABEL

Tabel 1. Rumah sakit yang berpartisipasi dalam penelitian komplikasi laparoskopik 40

Tabel 2. Perbandingan komplikasi pasca bedah teknik laparoskopik dan konvensional 41

BAB I

PENDAHULUAN

1.1 Latar Belakang

Penyakit Hirschsprung atau lebih dikenal dengan megakolon kongenital adalah suatu kelainan bawaan berupa aganglionik usus, mulai dari sfingter ani interna ke arah proksimal dengan panjang yang bervariasi, tetapi selalu termasuk anus atau setidak-tidaknya sebagian rektum dengan gejala klinis berupa gangguan pasase usus fungsional (Kartono, 1993).

Penyakit ini merupakan salah satu kelainan bentuk bawaan anorektal akibat adanya gangguan atau kegagalan pembentukan sel neural pada masa embrio dalam dinding usus, gagal eksistensi, serta kranio kaudal pada myenterik dan submukosa dinding pleksus (Mansjoeer, 2000).

Kelainan bentuk bawaan anorektal ditemukan pada kurang lebih satu dari 5000 kelahiran. Insiden pada bayi laki-laki dalam beberapa penelitian ditemukan lebih tinggi dibanding bayi perempuan, sementara kemungkinan berulangnya kelainan yang sama pada anggota keluarga yang lain hanya sebesar 1% (Neville, 2006).

Penyakit ini pertama kali ditemukan oleh Herald Hirschsprung tahun 1886, namun patofisologi terjadinya penyakit ini tidak diketahui secara jelas hingga tahun 1938, di mana Robertson dan Kernohan menyatakan bahwa megakolon kengenital yang dijumpai pada kelainan ini disebabkan oleh gangguan peristaltik di bagian distal usus akibat defisiensi ganglion (Fonkalsrud, 1997).

Megakolon kongenital bersifat sporadis, namun pola genetik dominan dan resesif dapat diturunkan dalam garis keluarga. Defek pada genetik paling sering pada gen RET yang terokalisasi pada kromosom 10q11 dan gen EDNRB yang terlokalisai di kromosom13q22. Segmen aganglionik 75% hanya terbatas pada rektosigmoid, sedangkan 25% nya dapat terjadi di bagian kolon lainya, namun jarang terjadi aganglionik total di seluruh segmen usus (Engum, 2001).

Anamnesis dan pemeriksaan fisik yang tajam harus dilakukan agar tidak salah mendiagnosis pasien dengan penyakit ini. Gejala klinis yang ditimbulkan tergantung dari onset saat penyakit tersebut ditemukan, letak segmen usus yang aganglionik, serta seberapa luas segmen yang tidak memiliki persyarafan tersebut. Penyakit Hirschsprung harus dapat dibedakan dengan konstipasi fungsional dan *meconeum plug syndrome*.

Prinsip penanganan bayi dengan megakolon kongenital adalah mengatasi obstruksi, mencegah terjadinya enterokolitis dengan membuang bagian aganglionik di usus besar. Tindakan ini bertujuan menormalkan kembali pasase usus yang tadinya terganggu dan juga fungsi dari spinkter ani internal, sehingga bayi dapat kembali BAB tanpa gangguan.Membuang segmen aganglionik dan mengembalikan kontinuitas usus dapat dikerjakan satu tahap atau dua tahap. Langkah ini disebut operasi definitif yang dikerjakan apabila berat badan bayi telah mencapai lebih dari sembilan kilogram (Mortensen, 2000).

Beberapa metoda penatalaksanaan bedah definitif untuk kelainan Hirschsprung ini telah diperkenalkan, mula-mula oleh Swenson dan Bill tahun1946 berupa prosedur rektosigmodektomi dengan anastomosis koloanal yang dibuat secara tarik-terobos *(pull through)*, Duhamel pada tahun 1956 berupa retrorektal, Soave pada tahun 1966 berupa

prosedur endorektal ekstramukosa serta Rehbein yang memperkenalkan tehnik *deep anterior resection.* Sejumlah komplikasi pascaoperasi telah diamati oleh banyak peneliti, baik komplikasi dini berupa infeksi, dehisensi luka, abses pelvik, dan kebocoran anastomose, maupun komplikasi lanjut berupa obstipasi, inkontinensia, dan enterokolitis (Kartono,1993). Selain dari pembedahan konvensional, ditemukan tehnik pembedahan dengan laparoskopik. Tindakan laparoskopik endorektal kolon adalah pembedahan yang dilakukan dengan akses minimal (dengan sayatan kecil berukuran 2-10mm), dengan memanfaatkan teknologi video endo-laparoskopik yang dihubungkan dengan monitor yang dimasukkan ke dalam rongga abdomen. Dengan cara ini tentu pasien dan keluarga lebih merasa nyaman serta memiliki komplikasi yang jauh lebih kecil dibandingkan dengan cara konvesional (Georgeson, 1999).

Berdasarkan Surat Ali-Imran (3): 5-6, dinyatakan bahwa Allah SWT dengan kemahabesaran-Nya menciptakan semua makhluk termasuk manusia dan dengan kekuasaan-Nya dan pengetahuan-Nya, Allah SWT dapat mengetahui janin yang berada di dalam rahim ibu. Begitu pula keadaan janin tersebut, apakah akan dilahirkan sempurna ataupun terdapat suatu kekurangan seperti kelainan kongenital dalam hal ini penyakit Hirschsprung.

Sesuai dengan firman Allah dalam surat Al-Maidah (5) : 32 bahwasanya Allah SWT menghargai setiap usaha mempertahankan dan memelihara kehidupan manusia, serta menjauhkan diri dari hal yang dapat membinasakannya, operasi medis dilakukan dalam rangka hal tersebut. Banyak jenis penyakit yang pengobatannya hanya dengan operasi, bahkan jika tidak dilakukan atau terlambat dioperasi penyakitnya dapat mengancam kehidupannya.

Penulis merasa tertarik untuk mempelajari bagaimana prosedur pembedahan laparoskopik sebagai penatalaksaan penyakit Hirschsprung serta tehnik yang digunakan, kondisi pasien yang bagaimana yang dapat dilakukan operasi tersebut serta keuntungan dan kekurangan dibandingkan tehnik konvesional ditinjau dari segi kedokteran dan bagaimana ajaran agama Islam menyikapinya.

1.2 Permasalahan

1. Sejauh mana efektivitas teknik pembedahan konvensional dengan teknik bedah laparaskopik pada penatalaksanaan penyakit Hirschsprung?
2. Apa saja komplikasi yang ditimbulkan pasca pembedahan laparoskopik pada pasien Hirschsprung?
3. Bagaimana pandangan kedokteran dan Islam terhadap pembedahan laparoskopik pada pasien Hirschsprung?

1.3 Tujuan

1.3.1 Tujuan Umum

Mengetahui tentang penyakit Hirschsprung serta prosedur pembedahan laparoskopik sebagai penatalaksaan penyakit Hirschsprung ditinjau dari segi kedokteran dan Islam.

1.3.2 Tujuan Khusus

1. Mengetahui sejauh mana keefektivitasan teknik bedah laparoskopik dibandingkan teknik pembedahan konvensional pada penatalaksanaan penyakit Hirschsprung

2. Mengetahui komplikasi yang ditimbulkan pasca pembedahan laparoskopik pada pasien Hirschsprung.

3. Mengetahui pandangan kedokteran dan Islam terhadap pembedahan laparoskopik pada pasien Hirschsprung.

1.4 Manfaat

1. Bagi Mahasiswa

   Untuk memenuhi persyaratan kelulusan sebagi dokter muslim Fakultas Kedokteran Universitas Yarsi dan sebagai sarana latihan penulisan karya ilmiah yang baik dan benar serta menambah pengetahuan tentang penatalaksanaan hirschsprung dengan pembedahan laparoskopik ditinjau dari kedokteran dan Islam.

2. Bagi Universitas Yarsi

   Diharapkan skripsi ini dapat membuka wawasan pengetahuan serta memberikan informasi kepada civitas akademika Universitas Yarsi mengenai penatalaksanaan Hirschsprung dengan pembedahan laparoskopik ditinjau dari kedokteran dan Islam.

3. Bagi Masyarakat

   Memberikan masukan pada masyarakat sehingga dapat lebih mengetahui dan memahami tentang penatalaksanaan Hirschsprung dengan pembedahan laparoskopik ditinjau dari kedokteran dan Islam.

BAB II

PENATALAKSANAAN HIRSCHSPRUNG DENGAN PEMBEDAHAN LAPAROSKOPIK DITINJAU DARI KEDOKTERAN

2.1.1 Insidensi

Penyakit Hirschsprung tersebar diseluruh dunia, insidensi penyakit ini tidak diketahui secara pasti, tetapi berkisar satu di antara 5000 kelahiran hidup. Dengan jumlah penduduk indonesia 200 juta dan tingkat kelahiran 35 permil, maka diprediksikan setiap tahun akan lahir 1400 bayi dengan penyakit Hirschsprung. Kartono mencatat 20-40 pasien penyakit Hirschsprung yang dirujuk tiap tahunnya ke RSUPN Cipto Mangunkusumo Jakarta (Kartono, 1993).

Menurut catatan Swenson, 81,1% dari kasus 880 kasus yang diteliti adalah laki-laki. Sedangkan Richardson dan Brown menemukan tendensi faktor keturunan pada penyakit ini (ditemukan 57 kasus dalam 24 keluarga). Beberapa kelainan kongenital dapat ditemukan bersamaan dengan penyakit Hirschsprung, namun hanya dua kelainan yang mempunyai angka yang signifikan yakni *Down syndrome* (5-10%) dan kelainan urologi (3%). Hanya saja dengan adanya fekaloma, maka dijumpai gangguan urologi seperti refluks vesikoureter, hydronephrosis dan gangguan vesica urinaria (mencapai ⅓ kasus) (Swenson dkk, 1990).

2.1.2 Anatomi dan Fisiologi Rektum dan Anal

Rektum memiliki tiga buah valvula : superior kiri, medial kanan dan inferior kiri. ⅔ bagian distal rektum terletak di rongga pelvik dan terfiksir, sedangkan ⅓ bagian proksimal terletak di rongga abdomen dan relatif *mobile*. Kedua bagian ini dipisahkan oleh peritonium reflektum di mana bagian anterior lebih panjang dibandingkan bagian posterior (Yamada, 1999).

Saluran anal (*anal canal)* adalah bagian terakhir dari usus, berfungsi sebagai pintu masuk ke bagian usus yang lebih proksimal, dikelilingi oleh sfingter ani (eksternal dan internal) serta otot-otot yang mengatur pasase isi rektum ke dunia luar. Sfingter ani eksterna terdiri dari tiga *sling* : atas, medial dan depan (Gambar 1.) (Shafik, 2000).

Rectum and Anal Canal

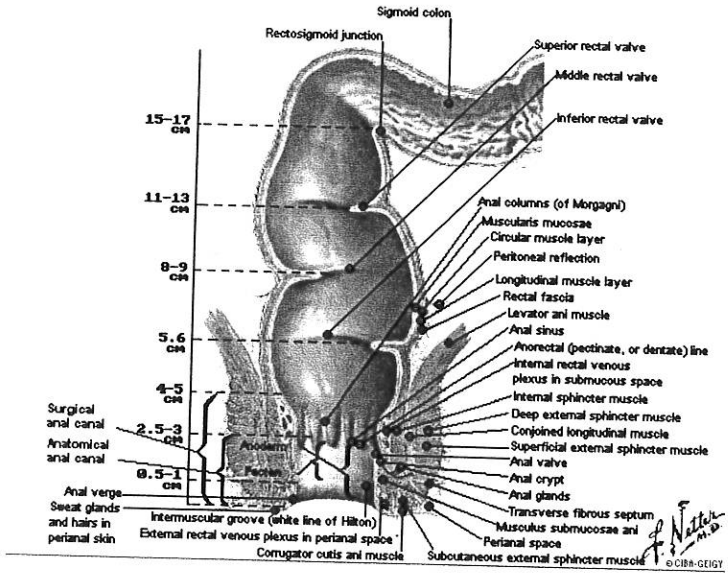

Gambar 1. Anatomi rektum dan saluran anal

Sumber : Irwan, 2003

Sfingter terdiri atas otot polos dan otot lurik yang membentuk saluran anal. Otot polos sfingter interna adalah intrinsik pada dinding usus, menempati ⅔ bagian distal saluran anal, sebagian besar terletak di distal dari garis pektinea; otot tersebut merupakan penebalan muskulus sirkular yang diperkuat oleh muskulus longitudinal di bagian luarnya. Sfingter eksterna merupakan lingkaran otot memanjang mengelilngi katup anal *(anal valves)* sampai orifisium anal, tersangga di antara muskulus perinei superfisialis dan *ano-coccygeal raphe* (Irwan, 2003).

Di samping otot-otot sfingter terdapat otot-otot dasar panggul yang terletak pada pintu keluar rongga pelvis berupa otot-otot levator ani yang terdiri dari otot pubo-koksigeus, ileo-koksigeus, dan pubo-rektalis
(Kartono, 1993).

Persarafan rektum dan anus merupakan persarafan parasimpatis yang berasal dari cabang anterior saraf kranialis ke 2, 3, dan 4. Persarafan preganglion ini membentuk dua saraf erigentes yang memberikan cabang langsung ke rektum dan melanjutkan diri sebagai cabang utama ke pleksus pelvis untuk organ-organ intra pelvis. Di dalam rektum, serabut saraf ini berhubungan dengan pleksus ganglion Auerbach (Kartono, 1993).

Persarafan parasimpatis berasal dari dalam ganglion lumbal ke2, 3 dan 4 dan pleksus praaorta. Persarafan ini menyatu ada kedua sisi membentuk pleksus hipogastrtikus di depan vertebra lumbal lima dan melanjutkan diri ke arah postero-lateral sebagai persarafan presakral yang bersatu dengan ganglion pelvis pada kedua sisi (Kartono, 1993).

Persarafan simpatis dan parasimpatis ke rektum dan saluran anal berperan melalui ganglion pleksus Auerbach dan Meissner (Gambar 2.) untuk mengatur peristaltik dan tonus sfingter interna. Serabut saraf simpatis dikatakan sebagai inhibitor dinding usus dan motor sfingter interna sedangkan parasimpatis sebagai motor dinding usus dan inhibitor sfingter. Sistem saraf parasimpatis juga merupakan persarafan sensorik untuk rasa distensi rektum (Kartono, 1993).

Dalam keadaan istirahat, lumen saluran anus akan menutup akibat *pubo-rectal sling* yang terletak karanial dari katup anal (linea pektinea) dan oleh tonus istirahat sfingter eksterna dan interna yang terletak setinggi sampai di bawah katup anal. Peningkatan tekanan bagian kranial saluran anus akan dideteksi oleh reseptor regangan *(stretch)* pada *sleeve and sling*. Untuk menghambat gerakan peristaltis tersebut (seperti mencegah flatus) diperlukan kontraksi yang kuat yang harus dibantu secara sadar untuk menimbulkan kontraksi sling dan sfingter eksterna. *Sleeve and sling* dapat membedakan antara gas, benda padat, benda cair, maupun gabungan, dan dapat mengeluarkan salah satu tanpa mengeluarkan yang lain. Setelah menilai isi *sling* akan mengubah bentuk bolus sehingga dapat melalui anus (Yamada, 1999).

Sfingter interna merupakan bagian akhir otot pendorong yang secara aktif mengeluarkan feses atau flatus melalui anus. Serabut otot ini, yang terdiri atas gabungan otot sirkular dan longitudinal membantu peristaltik di seluruh saluran anal sampai ke orifisium. Bagian longitudinal yang sebagian berasal dari otot pubokoksigeus dan sebagian dari otot rektum involunter, secara aktif menimbulkan *actropion* anus selama fase peristaltik pengeluaran feses. Fungsi ini berhubungan dengan kebersihan bagian saluran anal yang dilapisi kulit. Tonus sfingter interna dan eksterna yang melingkari

saluran anal yang diliputi kulit, dapat mencegah pengotoran kulit oleh keluarnya lendir mukosa anus. Tetapi agaknya kedua sfingter ini tidak berfungsi dalam kontinensi sepanjang hari, fungsi ini dikerjakan oleh *sleeve and sling*. Bagian anus yang dilapisi kulit, walaupun pendek dapat bereaksi terhadap distensi, perbedaan suhu dan lain-lain. Tetapi karena pendeknya, fungsi peringatan segmen pendek ini pasti terlambat sehingga reaksi penderita terhadap peringatan ini selalu terlambat atau tidak ada. Otot *sleeve and sling* dari kompleks levator ani merupakan alat kontinensi yang utama. Tanpa otot tersebut gangguan sosial sulit dicegah (Kartono, 2004).

Defekasi dan kontinensia adalah mekanisme yang saling terkait erat. Kontinensia adalah kegiatan pengeluaran isi rektum secara terkontrol pada waktu dan tempat yang diinginkan. Koordinasi pengeluaran isi rektum sangat kompleks, namun dapat dikelompokan atas empat tahapan :

Tahap I. Tahap awal ini adalah berupa propulsi isi kolon yang lebih proksimal ke rektum, seiring dengan frekwensi peristaltik kolon dan sigmoid (2-3 kali/ hari) serta refleks gastrokolik.

Tahap II. Tahap ini disebut *sampling reflex* atau *ractal-anal inhibitory reflex*, yakni upaya anorektal mengenali isi rektum dan merelaksasi sfingter ani interna secara involunter.

Tahap III. Tahap ini berupa relaksasi sfingter ani eksternl secara involunter. Relaksasi yang terjadi bukanlah relaksasi aktif, melainkan rerlaksasi akibat kegagalan kontraksi sfingter itu sendiri.

Tahap IV. Tahap terakhir ini berupa peninggian tekanan intra abdominal secara volunter dengan menggunakan diafragma dan otot dinding perut, sehingga defekasi dapat terjadi (Fokalsrud, 1997).

2.1.3 Patofisiologi Hirschsprung

Penyakit Hirschsprung adalah suatu kelainan bawaan berupa aganglionik usus mulai dari sfingter ani interna ke arah proksimal dengan panjang yang berfariasi, tetapi selalu termasuk anus dan setidak-tidaknya sebagian rektum dengan gejala klinis berupa gangguan pasase usus fungsional (Kartono, 1993; Heikkinen dkk, 1997; Fonkalsurd, 1997).

Aganglionosis bermula pada anus, yang selalu terkena, dan berlanjut ke arah proksimal dengan jarak yang beragam. Pleksus myenterik (Auerbach) dan pleksus submukosal (Meissner) tidak ditemukan, menyebabkan berkurangnya peristaltik usus dan fungsi lainnya. Mekanisme akurat mengenai perkembangan penyakit ini tidak diketahui. Sel ganglion enterik berasal dari differensiasi sel neuroblast. Selama perkembangan normal, neuroblast dapat ditemukan di usus halus pada minggu ketujuh usia gestasi dan akan sampai ke kolon pada minggu ke 12 usia gestasi. Kemungkinan salah satu etiologi Hirschsprung adalah adanya defek pada migrasi sel neuroblast ini dalam jalurnya menuju usus bagian distal. Migrasi neuorblas yang normal dapat terjadi dengan adanya kegagalan neuroblas dalam bertahan, berpoliferase, atau berdifferensiasi pada segmen aganglionik distal. Distribusi komponen yang tidak proporsional untuk pertumbuhan dan perkembangan neuronal telah terjadi pada usus yang aganglionik,

komponen tersebut adalah fibronektin, laminin, *neural cell adhesion molecule*, dan faktor *neurotrophic*(Moore dkk, 1996).

Sebagai tambahan, pengamatan sel otot polos pada kolon aganglionik menunjukkan bahwa bagian tersebut tidak aktif ketika menjalani pemeriksaan elektrofisiologi, hal ini menunjukkan adanya kelainan myogenik pada perkembangan penyakit Hirschspurng. Kelainan pada sel Cajal, sel pacemaker yang menghubungkan antara saraf enterik dan otot polos usus, juga telah diduga menjadi faktor penting yang berkontribusi (Moore dkk, 1996).

Terdapat tiga pleksus neuronal yang menginnervasi usus, pleksus submukosal (Meissner), Intermuskuler (Auerbach), dan pleksus mukosal (Gambar 2.)Ketiga pleksus ini terintegrasi dan berperan dalam seluruh aspek fungsi usus, termasuk absorbsi, sekresi, motilitas, dan aliran darah (Irwan, 2003).

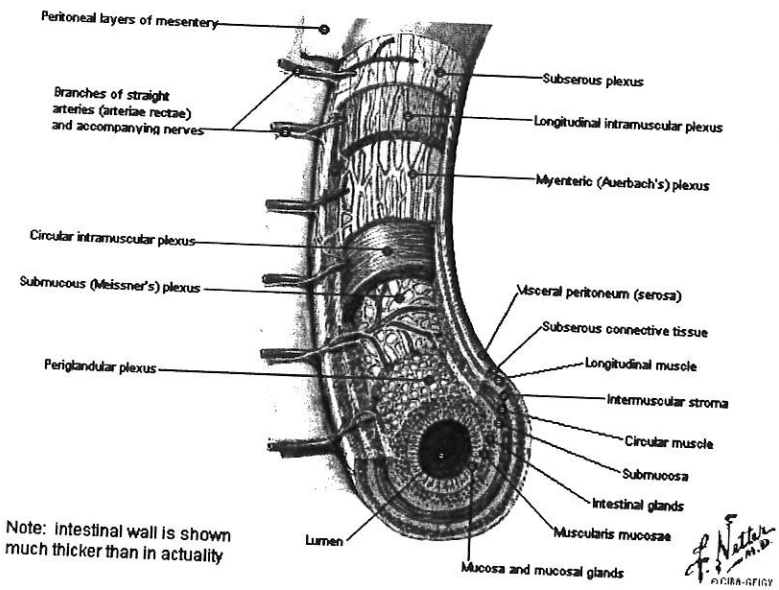

Gambar 2. Pleksus Meissner dan Pleksus Myenterik

Sumber : Irwan, 2003

Motilitas yang normal utamanya dikendalikan oleh neuron intrinsik. Ganglia ini mengendalikan kontraksi dan relaksasi otot polos, di mana relaksasi mendominasi (Gambar 2.). Fungsi usus telah adekuat tanpa innervasi ekstrinsik. Kendali ekstrinsik utamanya melalui serat kolinergik dan adrenergik. Serat kolinergik ini menyebabkan kontraksi, dan serat adrenergik menyebabkan inhibisi (Moore dkk,1996).

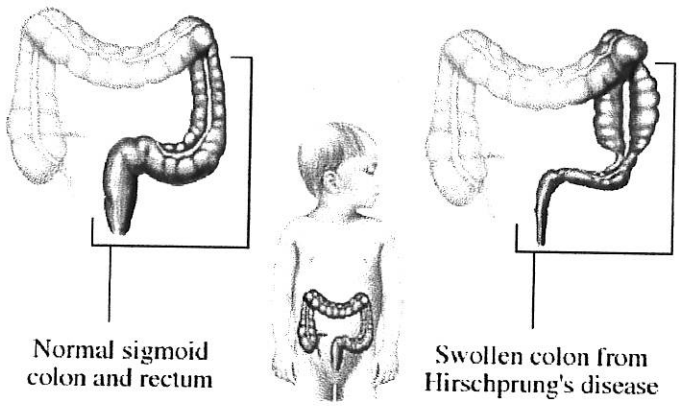

Gambar 3. Gambar colon normal dan colon yang mengalami dilatasi pada penyakit Hirschsprung

Sumber : Warner, 2008

Pada pasien dengan penyakit Hirschsprung, sel ganglion tidak ditemukan sehingga kontrol intrinsik menurun, menyebabkan peningkatan kontrol persarafan ekstrinsik. Innervasi dari sistem kolinergik dan adrenergik meningkat 2-3 kali dibandingkan innervasi normal. Sistem adrenergik diduga mendominasi sistem kolinergik, mengakibatkan peningkatan tonus otot polos usus. Dengan hilangnya kendali saraf intrinsik, peningkatan tonus tidak diimbangi dan mengakibatkan ketidakseimbangan kontraktilitas otot polos, peristaltik yang tidak terkoordinasi, dan pada akhirnya terjadi obstruksi fugsional (Moore dkk, 1996; Schouten, 1991).

2.1.4 Penemuan Klinis

Gambaran klinis penyakit Hirschsprung dapat dibedakan berdasarkan usia gejala Klinis mulai terlihat :

(1). Periode Neonatal. Ada trias gejala klinis yang sering dijumpai, yakni pengeluaran mekonium yang terlambat, muntah hijau dan distensi abdomen. Pengeluaran mekonium yang terlambat (lebih dari 24 jam pertama) merupakan tanda klinis yang signifikan. Swenson tahun 1973 mencatat angka 94% dari pengamatan terhadap 501 kasus, sedangkan Kartono mencatat angka 93,5% untuk waktu 24 jam dan 72,4% untuk wakltu 48 jam setelah lahir. Mekonium tersebut normal, berwarna hitam kehijauan, dan jumlahnya cukup. Muntah hijau dan distensi abdomen biasanya dapat berkurang bila mekonium dapat dikeluarkan segera. Distensi abdomen (Gambar 4.) merupakan gejala penting lain. Swenson pada tahun 1973 mendapatkan tanda distensi abdomen pada 87,1% kasus penyakit Hirschsprung neonatal (Swenson, 1973).

Enterokolitis merupakan ancaman komplikasi yang serius bagi penderita penyakit Hirschsprung ini, yang dapat menyerang pada usia kapan saja, namun paling tinggi pada usia 2-4 minggu, meskipun sudah dapat dijumpai pada usia satu minggu. Gejalanya berupa diare, distensi abdomen, feses berbau busuk dan disertai demam. Swenson mencatat hampir ⅓ kasus Hirschsprung datang dengan manifestasi klinis enterokolitis, bahkan dapat pula terjadi meski telah dilakukan kolostomi (Kartono, 1993; Fonkalsrud dkk, 1997; Swenson dkk, 1990).

Muntah yang berwarna hijau sering terjadi pada penyakit Hirschsprung . Hal ini diakibatkan oleh obstruksi usus, yang dapat pula terjadi pada kelainan lain dengan gangguan pasase usus, seperti pada enterokolitis nekrotikans neonatal, atresia ileum,

atau peritonitis intrauterin. Penyakit Hirschsprung dengan penyulit enterokolitis atau enterokolitis oleh sebab lain menampilkan distensi abdomen dengan disertai diare berupa feses cair bercampur mukus dan berbau busuk, dengan atau tanpa darah (Mortensen, 2000).

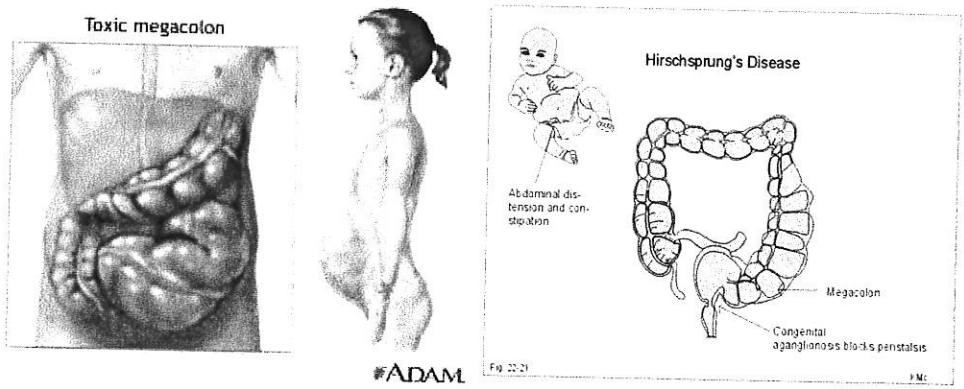

Gambar 4. Distensi abdomen pada Hirschsprung

Sumber : Simon, 2008.

(2) Pada Anak. Pada anak yang lebih besar, gejala klinis yang menonjol adalah konstipasi kronis dan gizi buruk *(failure to thrive)*. Dapat pula terlihat gerakan peristaltik usus di dinding abdomen. Jika dilakukan pemeriksaan colok dubur, maka feses biasanya menyemprot keluar, konsistensi semi liquid dan berbau tidak sedap. Penderita biasanya buang air besar tidak teratur, sekali dalam beberapa hari dan biasanya sulit untuk defekasi (Fonkalsrud, 1997).

2. 1.5 Pemeriksaan Penunjang

2.1.5.1 Pemeriksaan Radiologis

Pemeriksaan barium enema, merupakan pemeriksaan diagnostik terpenting untuk mendeteksi penyakit Hirschsprung secara dini pada neonatus. Keberhasilan

pemeriksaan radiologis sangat bergantung pada pengalaman ahli radiologi terhadap penyakit ini, di samping tehnik yang baik dalam memperlihatkan tanda-tanda yang diperlukan untuk penegakan diagnosis (Cremin, 1982).

Pemeriksaan enema barium harus dikerjakan pada neonatus dengan keterlambatan evakuasi mekonium, distensi abdomen, dan muntah hijau, meskipun dengan pemeriksaan colok dubur gejala dan tanda-tanda obstruksi usus mereda atau menghilang. Tanda-tanda radiologis yang khas untuk penyakit Hirschsprung adalah: (Gambar 5.) tampak daerah penyempitan di bagian rektum proksimal yang panjangnya bervariasi, terdapat daerah transisi, terlihat di proksimal daerah penyempitan kearah daerah dilatasi, terdapatnya daerah pelebaran lumen di proksimal daerah transisi (Cremin, 1982).

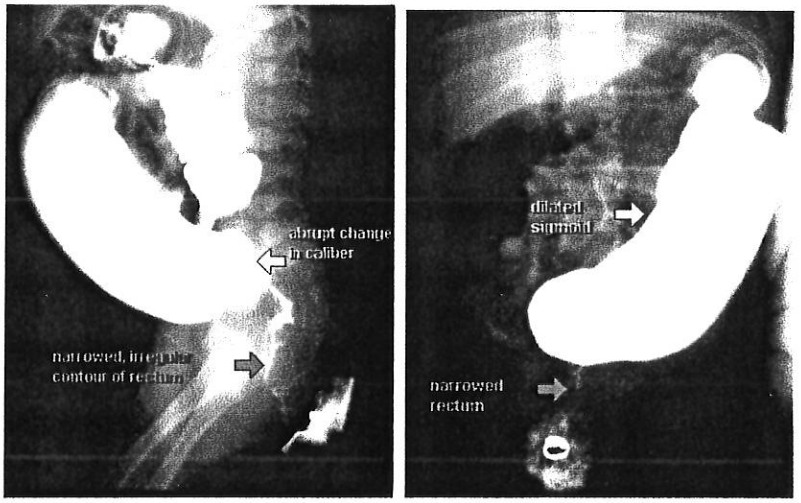

Gambar 5. Rektum yang mengalami penyempitan, dilatasi sigmoid dan daerah transisi yang melebar
Sumber : Kartono, 1993

Foto retensi barium 24 sampai 48 jam setelah enema merupakan tanda penting penyakit Hirschsprung, khususnya masa neonatal (Klein, 1954). Barium tampak

membaur dengan feses kearah proksimal dalam kolon berganglion normal (Evans WA, 1957). Retensi barium pada pasien obstipasi kronik yang bukan karena penyakit Hirschsprung terlihat menggumpal di bagian rektum dan sigmoid. Foto retensi barium dilakukan apabila pada foto enema barium tidak terlihat tanda-tanda khas penyakit Hirschsprung (Hope, 1965).

Pada foto polos abdomen, penyakit Hirschsprung cenderung menampilkan gambaran obstruksi usus letak rendah (Gambar 6.). Gambaran obstruksi usus letak rendah ini dapat ditemukan pada penyakit lain, seperti atresia ileum, sindrom sumbatan mekonium, atau sepsis, termasuk di antaranya enterokolitis nekrotikan. Foto polos abdomen dapat menyingkirkan diagnosis lain, seperti peritonitis intrauterin atau perforasi gaster (Kartono, 2004).

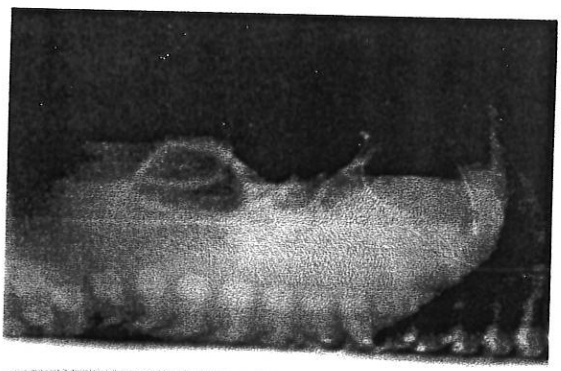

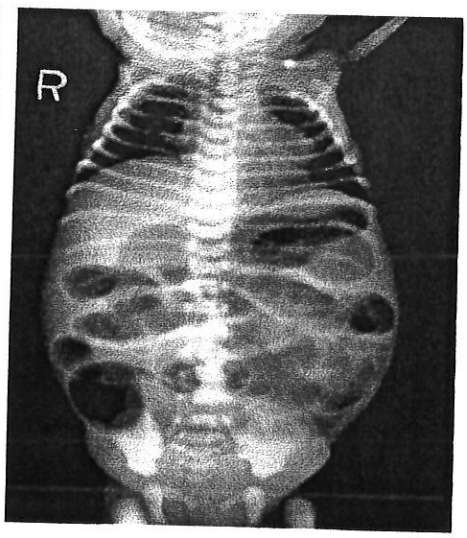

Gambar 6. Tampak pada foto polos abdomen gambaran obstruksi usus

Sumber : Kartono, 1993

2.1.5.2 Pemeriksaan Patologi-Anatomi

Diagnosis histopatologi penyakit Hirschsprung didasarkan atas absennya sel ganglion pada pleksus mienterik (Auerbach) dan pleksus sub-mukosa (Meissner). Di

samping itu akan terlihat dalam jumlah banyak penebalan serabut syaraf (parasimpatis). Diagnosis histopatologi penyakit Hirschsprung didasarkan atas absennya sel ganglion pada pleksus mienterik (Auerbach) dan pleksus sub-mukosa (Meissner). Di samping itu akan terlihat dalam jumlah banyak penebalan serabut syaraf (parasimpatis) (Cilley dkk, 2001).

Akurasi pemeriksaan akan semakin tinggi jika menggunakan pengecatan immunohistokimia asetilkolinesterase, (Gambar 7.) suatu enzim yang banyak ditemukan pada serabut syaraf parasimpatis, dibandingkan dengan pengecatan konvensional dengan haematoxylin eosin. Di samping memakai asetilkolinesterase, juga digunakan pewarnaan protein S-100, metode peroksidase-antiperoksidase dan pewarnaan enolase. Hanya saja pengecatan immunohistokimia memerlukan ahli patologi anatomi yang berpengalaman, sebab beberapa keadaan dapat memberikan interpretasi yang berbeda seperti dengan adanya perdarahan (Cilley dkk, 2001).

Gambar 7. Pulasan Imunohistokimia asetilkoliesterase tampak peningkatan serabut saraf di lamina propria (anak panah) dan tidak tampak sel ganglion pada pulasan

Sumber : Nakao, 2001.

Akurasi pemeriksaan akan semakin tinggi jika menggunakan pengecatan immunohistokimia asetilkolinesterase, suatu enzim yang banyak ditemukan pada

serabut syaraf parasimpatis, dibandingkan dengan pengecatan konvensional dengan haematoxylin eosin. Di samping memakai asetilkolinesterase, juga digunakan pewarnaan protein S-100, metode peroksidase-antiperoksidase dan pewarnaan enolase. Hanya saja pengecatan immunohistokimia memerlukan ahli patologi anatomi yang berpengalaman, sebab beberapa keadaan dapat memberikan interpretasi yang berbeda seperti dengan adanya perdarahan (Cilley dkk, 2001).

Swenson pada tahun 1955 mempelopori pemeriksaan histopatologi dengan eksisi seluruh tebal dinding otot rektum, untuk mendapatkan gambaran pleksus mienterik. Secara tekhnis, metode ini sulit dilakukan sebab memerlukan anastesi umum, dapat menyebabkan inflamasi dan pembentukan jaringan ikat yang mempersulit tindakan bedah definitif (Cilley dkk, 2001).

Noblett tahun 1969 mempelopori tekhnik biopsi hisap dengan menggunakan alat khusus, untuk mendapatkan jaringan mukosa dan sub-mukosa sehingga dapat melihat keberadaan pleksus Meissner. Metode ini kini telah menggantikan metode biopsi eksisi sebab tidak memerlukan anastesi dan akurasi pemeriksaan mencapai 100%. Biasanya biopsi hisap dilakukan pada tiga tempat : 2,3,dan 5 cm proksimal dari anal verge (Irwan, 2003).

Apabila hasil biopsi hisap meragukan, barulah dilakukan biopsi eksisi otot rektum untuk menilai pleksus Auerbach. Dalam laporannya, Polley (1986) melakukan 309 kasus biopsi hisap rektum tanpa ada hasil negatif palsu dan komplikasi (Kartono, 1993; Swenson dkk, 1990).

2.1.5.3 Pemeriksaan Elektromanometri Anorektal

Pemeriksaan manometri anorektal adalah suatu pemeriksaan objektif mempelajari fungsi fisiologi defekasi pada penyakit yang melibatkan spinkter anorektal. Dalam prakteknya, manometri anorektal dilaksanakan apabila hasil pemeriksaan klinis, radiologis dan histologis meragukan. Pada dasarnya, alat ini memiliki dua komponen dasar : transduser yang sensitif terhadap tekanan seperti balon mikro dan kateter mikro, serta sisitem pencatat seperti poligraph atau komputer (Shafik, 2000).

Beberapa hasil manometri anorektal yang spesifik bagi penyakit Hirschsprung adalah : hiperaktivitas pada segmen yang dilatasi, tidak dijumpai kontraksi peristaltik yang terkoordinasi pada segmen usus aganglionik, sampling reflex tidak berkembang. Tidak dijumpai relaksasi sfingter interna setelah distensi rektum akibat desakan feces(Gambar 8.) Tidak dijumpai relaksasi spontan (Kartono,1993).

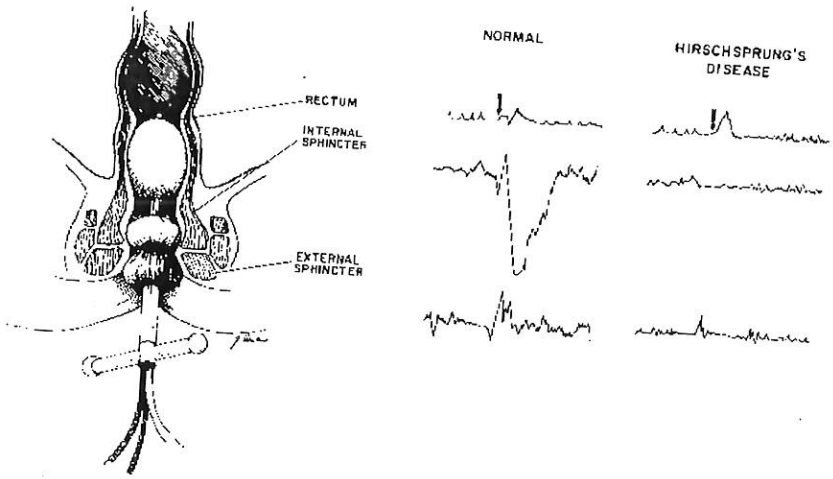

Gambar 8. Tampak gambar skema dari manometri anorektal,yang memakai balon berisi udara sebagai transducernya. Pada penderita Hirschsprung (kanan), tidak terlihat relaksasi sfingter ani

Sumber : Wai, 2007.

2.1.6 Penatalaksanaan Hirschsprung

Pada dasarnya penyembuhan penyakit Hirschsprung hanya dapat dicapai dengan pembedahan, berupa pengangkatan segmen usus aganglionik, diikuti dengan pengembalian kontinuitas usus. Terapi medik hanya dilakukan untuk persiapan bedah . Tindakan bedah pada penyakit Hirschsprung berupa tindakan bedah sementara dan tindakan bedah (Kartono, 2004).

2.1.6.1 Tindakan Bedah Sementara

Tindakan bedah sementara pada penderita penyakit Hirschsprung berupa kolostomi (Gambar 9.) pada usus yang memiliki ganglion normal paling distal. Tindakan ini dimaksudkan guna menghilangkan obstruksi usus dan mencegah enterokolitis sebagai salah satu komplikasi yang berbahaya. Manfaat lain dari kolostomi adalah : menurunkan angka kematian pada saat dilakukan tindakan bedah definitif dan mengecilkan kaliber usus pada penderita Hirschsprung yang telah besar sehingga memungkinkan dilakukan anastomose (Swenson dkk, 1990).

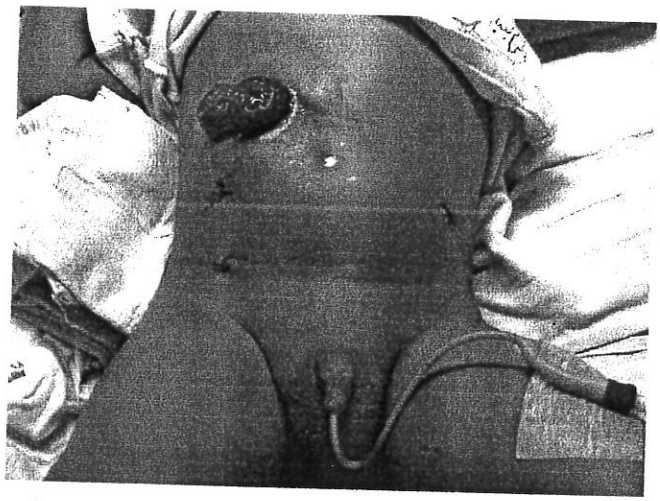

Gambar 9. Kolostomi pada pasien Hirschsprung

Sumber : Shah, 2003.

Kolostomi dikerjakan pada:

1. Pasien neonatus. Tindakan bedah definitif langsung tanpa kolostomi menimbulkan banyak komplikasi dan kematian; kematian dapat mencapai 28,6%, sedangkan pada bayi 1,7%. Kematian disebabkan oleh kebocoran anastomosis dan abses dalam rongga pelvis.
2. Pasien anak dan dewasa yang terlambat terdiagnosis. Kelompok pasien ini mempunyai kolon yang terdilatasi, yang terlalu besar untuk dianastomosiskan dengan rektum. Dengan tindakan kolostomi, kolon akan mengecil kembali setelah tiga sampai enam bulan, sehingga anastomosis lebih mudah dikerjakan dengan hasil yang lebih baik.
3. Pasien dengan enterokolitis berat dan dengan keadaan umum yang buruk. Tindakan ini dilakukan untuk mencegah penyulit pasca bedah; dengan kolostomi biasanya pasien akan mencapai keadaan umum yang baik.

Pada pasien yang tidak termasuk dalam kategori 1,2, dan 3 tersebut langsung dilakukan tindakan bedah definitif (Swenson dkk, 1975).

2.1.6.2 Tindakan Bedah Definitif

2.1.6.1.1 Prosedur Swenson

Orvar Swenson dan Bill tahun 1948 adalah yang mula-mula memperkenalkan operasi tarik terobos (*pull-through*) sebagai tindakan bedah definitif pada penyakit Hirschsprung. Pada dasarnya, operasi yang dilakukan adalah rektosigmoidektomi dengan preservasi spinkter ani. Dengan meninggalkan 2-3 cm rektum distal dari linea dentata, sebenarnya adalah meninggalkan daerah aganglionik, sehingga dalam

dentata, sebenarnya adalah meninggalkan daerah aganglionik, sehingga dalam pengamatan pasca bedah ditemukan beberapa enterkolitis yang diduga disebabkan spasme rektum yang ditinggalkan (Swenson dkk, 1990).

Oleh sebab itu Swenson memperbaiki metode operasinya tahun 1964 dengan melakukan sfingterektomi posterior, yaitu dengan hanya menyisakan dua cm rektum bagian anterior dan 0,5-1 cm rektum posterior (Kartono, 1993).

Tehnik pembedahan : reseksi kolon aganglionosis dimulai dengan pemotongan arteri dan vena sigmodialis dan hemoroidalis superior. Segmen sigmoid direseksi beberapa sentimeter dari dasar peritoneum sampai 1-2cm proksimal kolostomi. Puntung rektosigmoid didiseksi dari jaringan sekitarnya di dalam rongga pelvis untuk dapat diprolapskan melalui anus. Diseksi rektum dilakukan tepat pada dinding rektum agar mudah dan tidak menimbulkan banyak perdarahan. Pembebasan kolon proksimal (Gambar 10.) dilakukan untuk memungkinkan kolon tersebut dapat ditarik ke perineum melalaui anus tanpa tegangan (Swenson dkk, 1990).

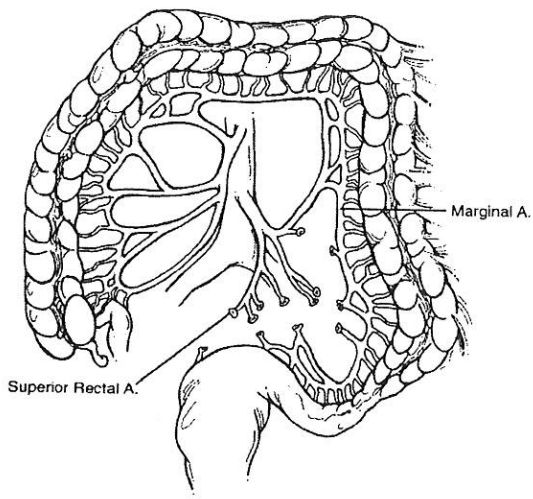

Gambar 10. Pembebasan kolon proksimal dengan memperhatikan vaskularisasi daerah tersebut

Sumber : Georgeson dkk, 1999.

Ada tiga hal yang perlu diperhatikan dalam pembebasan kolon proksimal, yaitu : preparasi vaskularisasi yang mendarahi kolon tersebut, pembebasan perlekatan mesokolon dengan dinding retroperitoneal, pembebasan omentum (Swenson dkk, 1990).

Pungtum rektum diprolapskan (Gambar 11.) dengan tarikan klem yang dipasang di dalam lumen. Pemotongan rektum dilakukan dua cm proksimal dari garis mukokutan, bagian posterior dan bagian anterior sama tinggi. Atau pemotongan dilakukan dengan arah miring, dua cm di bagian anterior dan 0,5 cm di bagian posterior. Selanjutnya, kolon proksimal ditarik ke perineum melalui pungtum rektum yang telah terbuka (Swenson dkk, 1990).

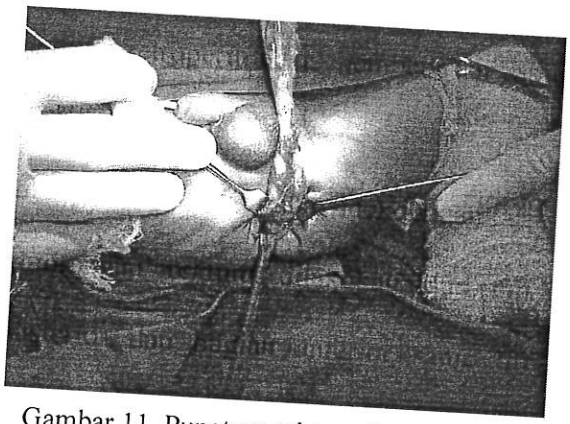

Gambar 11. Pungtum rektum diprolapskan

Sumber : Shah, 2003.

Anastomosis dilakukan dengan jahitan dua lapis dengan menggunakan benang sutra. Setelah anastomosis kolorektal selesai dilakukan, kemudian rektum dimasukkan kembali ke rongga pelvis. Reperitonealisasi dilakukan dengan perhatian pada vaskularisasi kolon agar tidak terjahit. Penutupan dinding abdomen dilakukan setelah pencucian rongga peritoneum. Kateter dan pipa rektal kecil dipertahankan 2-3 hari (Swenson dkk, 1975).

2.1.6.1.1 Prosedur Duhamel

Prosedur ini diperkenalkan Duhamel tahun 1956 untuk mengatasi kesulitan diseksi pelvik pada prosedur Swenson. Prinsip dasar prosedur ini adalah menarik kolon proksimal yang ganglionik ke arah anal melalui bagian posterior rektum yang aganglionik, menyatukan dinding posterior rektum yang aganglionik dengan dinding anterior kolon proksimal yang ganglionik sehingga membentuk rongga baru dengan *anastomose end to side* (Fonkalsrud dkk, 1997).

Prosedur Duhamel asli memiliki beberapa kelemahan, di antaranya sering terjadi stenosis, inkontinensia dan pembentukan fekaloma di dalam puntung rektum yang ditinggalkan apabila terlalu panjang. Oleh sebab itu dilakukan beberapa modifikasi prosedur Duhamel (Fonkalsrud dkk, 1997).

Tehnik pembedahan : reseksi segmen sigmoid dikerjakan seperti pada prosedur Swenson. Puntung rektum dipotong sekitar 2-3 cm di atas dasar peritoneum dan ditutup dengan jahitan dua lapis memakai benang *silk* atau Dexon. Rongga retrorektal dibuka sehingga seluruh permukaan dinding posterior rektum bebas. Sayatan endoanal setengah lingkaran dilakukan pada dinding posterior rektum pada jarak 0,5 cm dari garis mukokutan. Selanjutnya kolon proksimal ditarik retrorektal melalui insisi endoanal tersebut keluar anus. Mesokolon diletakkan di bagian posterior (Duhamel, 1982).

Anastomosis kolorektal dilakukan untuk membentuk rektum baru dengan menghilangkan septum. Tehnik anastomosis dikerjakan dengan bermacam-macam cara. Beberapa tehnik anastomosis yang dikenal adalah :

1. Prosedur Duhamel asli (1956). Pada prosedur ini anastomosis dikerjakan dengan pemasangan dua buah klem. Anastomosis terjadi 6-8 hari kemudian, setelah kedua klem lepas. Stenosis dapat terjadi akibat pemotngan septum yang tidak tuntas. Pada prosedur ini dapat terjadi juga inkontinensia yang disebabkan oleh anastomosis yang dilakukan di antara spinkter ani interna dan eksterna (Duhamel B, 1982).
2. Prosedur Duhamel modifikasi Grob (1959). Pada modifikasi ini anastomosis dikerjakan dengan pemasangan dua buah klem melalui sayatan endoanal setinggi 1,5-2,5 cm di atas garis mukokutan. Modifikasi ini dikerjakan untuk menghindari inkontinensia yang sering terjadi pada prosedur Duhamel asli.
3. Prosedur Duhamel modifikasi Talbert dan Ravitch. Dengan modifikasi ini reseksi septum dilakukan langsung dengan *stappler* gastrointestinal. Anastomosis ang dilakukan adalah anastomosis *side to side* yang cukup panjang tanpa sisa septum.
4. Prosedur Duhamel modifikasi Ikeda. Pada modifikasi ini, reseksi septum dilakukan dengan pemasangan klem khusus yang dibuat Ikeda. Anastomosis terjadi pada 6-8 hari kemudian setelah klem lepas.
5. Prosedur Duhamel modifikasi Adang. Pada modifikasi ini kolon yang ditarik retrorektal transanal untuk sementara dibiarkan prolaps. Anastomosis dikerjakan secara tidak langsung, yaitu pada hari ke-7-14 pascabedah dengan cara memotong kolon yang prolaps dan pemasangan dua buah klem; kedua klem dilepas pada hari berikutnya. Pemasangan klem di sini lebih dititikberatkan pada

fungsi hemostasis. Pada prosedur ini sering terjadi stenosis yang dakibatkan oleh pemotongan septum yang kurang tuntas (Adang, 1967).

2.1.6.1.3 Prosedur Soave

Prosedur ini sebenarnya pertama sekali diperkenalkan Rehbein tahun 1959 untuk tindakan bedah pada malformasi anorektal letak tinggi. Namun oleh Soave tahun 1966 diperkenalkan untuk tindakan bedah definitif Hirschsprung (Irwan, 2003).

Soave melakukan pendekatan abdomino-perineal dengan membuang lapisan mukosa rekto sigmoid dari lapisan seromuskuler. Selanjutnya, dilakukan penarikan kolon normal keluar anus melalui selubung seromuskular rektosigmoid. Prosedur ini disebut juga sebagai prosedur tarik-terobos endorektal. Setelah 21 hari, sisa kolon yang diprolapskan dipotong (Soave, 1977).

2.1.6.1.4 Prosedur Rehbein

Prosedur ini tidak lain berupa *deep anterior resection*, di mana dilakukan anastomose *end to end* antara usus aganglionik dengan rektum pada level otot levator ani (2-3 cm di atas anal verge), menggunakan jahitan satu lapis yang dikerjakan intraabdominal ekstraperitoneal. Pasca operasi, sangat penting melakukan businasi secara rutin guna mencegah stenosis (Rehbein, 1982).

2.1.7 Komplikasi Pascabedah

Secara garis besarnya, komplikasi pasca tindakan bedah penyakit Hirschsprung dapat digolongkan atas kebocoran anastomose, stenosis, enterokolitis dan gangguan

fungsi spinkter. Sedangkan tujuan utama dari setiap operasi definitif *pull-through* adalah menyelesaikan secara tuntas penyakit Hirschsprung, di mana penderita mampu menguasai dengan baik fungsi sfingter ani dan kontinen (Swenson dkk, 1990).

Beberapa hal dicatat sebagai faktor predisposisi terjadinya penyulit pasca operasi, di antaranya : usia muda saat operasi, kondisi umum penderita saat operasi, prosedur bedah yang digunakan, keterampilan dan pengalaman dokter bedah, jenis dan cara pemberian antibiotik serta perawatan pasaca bedah (Swenson dkk,1975; Nixon, 1982; Kleinhaus dkk, 1979).

Kebocoran anastomose pasca operasi dapat disebabkan oleh ketegangan yang berlebihan pada garis anastomose, vaskularisasi yang tidak adekuat pada kedua tepi sayatan ujung usus, infeksi dan abses sekitar anastomose serta trauma colok dubur atau businasi pasca operasi yang dikerjakan terlalu dini dan tidak hati-hati.

Menurut pengamatan Swenson sendiri, diperoleh angka 2,5 – 5 %, sedangkan apabila dikerjakan oleh ahli bedah lain dengan prosedur Swenson diperoleh angka yang lebih tinggi. (Jones, 1976; Ehrenpreis, 1946; Adang, 1967; Robertson, 1938)

Kartono mendapatkan angka kebocoran anastomose hingga 7,7% dengan menggunakan prosedur Swenson, sedangkan apabila dikerjakan dengan prosedur Duhamel modifikasi hasilnya sangat baik dengan tak satu kasuspun mengalami kebocoran. Manifestasi klinis yang terjadi akibat kebocoran anastomose ini beragam, mulai dari abses rongga pelvik, abses intraabdominal, peritonitis, sepsis dan kematian. Apabila dijumpai tanda-tanda dini kebocoran, segera dibuat kolostomi di segmen proksimal (Kartono, 2004).

Stenosis yang terjadi pasca operasi tarik terobos dapat disebabkan oleh gangguan penyembuhan luka di daerah anastomose, serta prosedur bedah yang dipergunakan. Stenosis sirkuler biasanya disebabkan komplikasi prosedur Swenson atau Rehbein, stenosis posterior berbentuk oval akibat prosedur Duhamel sedangkan bila stenosis memanjang biasanya akibat prosedur Soave. Manifestasi yang terjadi dapat berupa kecipirit, distensi abdomen, enterokolitis hingga fistula perianal. Tindakan yang dapat dilakukan bervariasi, tergantung penyebab stenosis, mulai dari businasi hingga spinkterektomi posterior (Lister, 1996).

Enterokolitis merupakan komplikasi yang paling berbahaya, dan dapat berakibat kematian. Swenson mencatat angka 16,4% dan kematian akibat enterokolitis mencapai 1,2%. Kartono mendapatkan angka 14,5% dan 18,5% masing-masing untuk prosedur Duhamel modifikasi dan Swenson. Sedangkan angka kematiannya adalah 3,1% untuk prosedur Swenson dan 4,8% untuk prosedur Duhamel modifikasi (Kartono, 1993).

Tindakan yang dapat dilakukan pada penderita dengan tanda-tanda enterokolitis adalah segera melakukan resusitasi cairan dan elektrolit, pemasangan pipa rektal untuk dekompresi, melakukan *wash out* dengan cairan fisiologis 2-3 kali perhari serta pemberian antibiotika yang tepat. Sedangkan untuk koreksi bedahnya tergantung penyebab / prosedur operasi yang telah dikerjakan. Prosedur Swenson biasanya disebabkan sfingter ani terlalu ketat sehingga perlu sfingterektomi posterior. Sedangkan pada prosedur Duhamel modifikasi, penyebab enterokolitis biasanya adalah pemotongan septum yang tidak sempurna sehingga perlu dilakukan pemotongan ulang yang lebih panjang (Kartono, 1993).

Sedangkan fungsi sfingter ani pasca bedah dapat dikatakan sebagai parameter utama keberhasilan operasi tarik terobos, di samping komplikasi utama yang disebutkan di atas. Namun hingga saat ini, belum ada suatu parameter atau skala yang diterima universal untuk menilai fungsi anorektal ini. *Fecal soiling* atau kecipirit merupakan parameter yang sering dipakai peneliti terdahulu untuk menilai fungsi anorektal pasca operasi, meskipun secara teoritis hal tersebut tidaklah sama. Kecipirit adalah suatu keadaan keluarnya feces lewat anus tanpa dapat dikendalikan oleh penderita, keluarnya sedikit-sedikit dan sering. Untuk menilai kecipirit, umur dan lamanya pasca operasi sangatlah menentukan (Heikkinen dkk, 1997).

Swenson memperoleh angka 13,3% terjadinya kecipirit, sedangkan Kleinhaus justru lebih rendah yakni 3,2% dengan prosedur yang sama. Kartono mendapatkan angka 1,6% untuk prosedur Swenson dan 0% untuk prosedur Duhamel modifikasi. Sedangkan prosedur Rehbein juga memberikan angka 0% (Cilley dkk, 2001).

Hal ini dapat dimengerti jikalau kita mencermati perbedaan prosedur operasi yang dipergunakan. Jika memakai prosedur Swenson asli (I), maka kita melakukan reseksi rektum dua cm di atas anal verge, yang tentunya tidak sama struktur anatominya antara neonatus dan anak yang sudah agak besar. Pada anak yang sudah agak besar, pemotongan dua cm dari anal verge dapat mencederai sfingter ani interna sehingga inkontinensia dapat terjadi. Oleh sebab itu Swenson menganjurkan pemotongan rektum pada level yang berbeda: dua cm di anterior dan 0,5-1 cm di posterior (Swenson II) (Cilley dkk, 2001).

Di samping itu penyebab lain kecipirit pada prosedur Swenson disebabkan oleh stenosis sirkuler yang terjadi. Pemotongan rektum yang terlalu tinggi memang dapat

menyelamatkan fungsi sfingter ani, namun menyebabkan obstipasi berulang. Hal ini terlihat pada prosedur Rehbein di mana reseksi dan anastomose kolorektal dilakukan intraabdominal, memberikan hasil kontinensia yang sangat memuaskan namun tinggi angka obstipasi sehingga kurang disukai ahli bedah (Fonkalsrud, 1997)

Prosedur Duhamel modifikasi merupakan prosedur yang paling logis dalam mengatasi masalah inkontinensia dan obstipasi. Pemotongan rektum dua cm dari anal verge pada 1/2 lingkaran posterior tidak akan mencederai sfingter ani interna, sedangkan mengatasi sisa kolon aganglionik yang terlalu panjang adalah dengan membelah septum sepanjang mungkin. Hal ini dapat menerangkan mengapa dengan prosedur Duhamel modifikasi, diperoleh angka stenosis, kecipirit dan obstipasi kronik yang rendah (Kartono, 1993).

2.2 Laparaskopik sebagai Terapi Hirschsprung

2.2.1 Pendahuluan

Bedah laparoskopi adalah semua tindakan bedah yang tidak membutuhkan sayatan lebar dalam melakukan eksplorasinya, tetapi memerlukan alat bantu kamera, monitor dan instrumen-instrumen khusus melakukan pembedahan melalui layar monitor tanpa melihat dan menyentuh anggota badan pasien (Rothenberg, 1997).

Penemuan teknik bedah Laparoskopi di akhir abad ke-20 merupakan sebuah revolusi di bidang ilmu bedah. Bedah laparoskopi menggunakan teknik bedah minimal invasif yang memiliki banyak keuntungan dibandingkan bedah konvensional. Pada tahun 1901 George Kelling menemukan dan menggunakan metode untuk menempatkan alat di dalam rongga udara dan ia melakukan percobaan dengan melihat abdomen

seekor anjing dengan alat cytoskop (Rothenbeg, 1997).

Teknik ini berkembang dengan pesat seiring dengan berkembangnya instrumen-instrumen seperti teleskop, jarum khusus, gunting, pinset yang memungkinkan untuk intervensi dan melihat rongga perut dengan jelas (Gambar 12.) (Rothenbeg, 1997). Di Indonesia sendiri perkembangan laparoskopik dimulai pada tahun 1990 yang diawali dengan melakukan operasi kolesistektomi dengan teknik laparoskopik yang dilakukan di dua rumah sakit swasta. Semenjak itu teknik laparoskopi mulai berkembang di kota-kota di Indonesia, namun karena keterbatasan alat dan biaya, teknik bedah konvensional lebih banyak dilakukan sekarang ini.

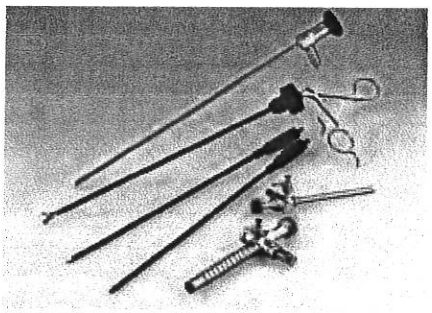

Gambar 12. Instrumen laparoskopik

Sumber : Ruckauer, 2005

Pendekatan laparaskopik sebagai penatalaksanaan penyakit Hirschsprung pertama kali dideskripsikan pada tahun 1999 oleh Georgeson. Zona transisi ditentukan awalnya ditentukan secara laparaskopik, diikuti dengan mobilisasi rektum di bawah peritoneal. Dilakukan diseksi mokosa transanal, diikuti dengan mengeluarkan rektum melalui anus dan anastomosis. Hasil fungsional sepertinya sama dengan teknik terbuka lainnya (Georgeson, 1999).

2.2.2 Persiapan pralaparoskopi

Dalam melalukan pembedahan dengan teknik laparoskopi selain dituntut keterampilan dan pengalaman dari ahli bedah juga terdapat beberapa persiapan untuk pasien. Secara umum persiapan pasien sama dengan persiapan dengan bedah konvensional *(open surgery)* yaitu: dengan memperbaiki keadaan pasien dengan mengkoreksi cairan dan elektrolit dengan pemasangan infus, melakukan dekompresi dengan pemasangan *nasogastrik tube* dan klisma, pemberian antibiotik dosis tunggal juga biasa dilakukan sebelum operasi. Tindakan yang penting selain hal di atas ialah melakukan pemeriksaan barium enema sehingga dapat diketahui segmen usus mana yang aganglionik yang tergambar melalui zona transisional. Persiapan alat yang digunakan, biasanya terdiri atas: teleskop yang tersambung dengan kamera, 3-4 buah trokar (tergantung kebutuhan), jarum Veress dan monitor (Georgeson dkk, 1999).

2.2.3 Metode

Metode yang digunakan pada bedah laparoskopik ini dapat bermacam-macam sesuai dengan kemampuan dan pengalaman dari dokter bedah yang mengerjakan. Namun teknik Soave dan Duhamel ialah yang terbanyak dilakukan para dokter ahli bedah. Berikut ini adalah pembedahan laparoskopik dengan teknik Soave modifikasi Boley (Albanese, 1999).

Untuk dapat melakukan laparaskopik seluruh pasien Hirschsprung harus sudah ditentukan segmen aganglionik dari kolon dengan pemeriksaan barium enema dan biopsi. Sebelum dilakukan operasi harus dilakukan beberapa persiapan terlebih dahulu, tindakan irigasi menggunakan cairan fisiologis yang dimasukkan menggunakan *rectal tube* biasanya digunakan untuk dekompresi usus. Pemberian antibiotik dosis tunggal

juga diberikan sebelum dilakukan operasi. Pasien (anak) dalam posisi litotomi dengan dokter berada di sisi kanan pasien, pasien disiapkan dengan dilakukan tindakan aseptik dan antiseptik mulai dari papila mamma sampai jari kaki (Georgeson dkk, 1999).

Dimasukkan jarum Veress melalui umbilikus kemudian dibuat keadaan pneumoperitoneum pada tekanan 12 mmHg dengan memasukan gas CO2, insisi dibuat sesuai dengan diameter ruang lingkup yang akan dicapai yaitu empat mili mm untuk bayi dan lima mm untuk anak-anak (Gambar 14). Trokar berkamera dimasukkan untuk dapat melihat langsung ke dalam (Gambar 13), topografi dari trokar tergantung dari bagian yang inginkan. Untuk reseksi rectosigmoid trokar optik ditempatkan lateral kanan mid abdomen sehingga jaraknya cukup untuk melihat dengan jelas organ yang dimaksud. Pada anak-anak yang lebih besar atau remaja muda dapat dipilih umbilikus untuk alasan kosmetik. Trokar yang lain yaitu trokar untuk kerja dapat ditempatkan pada posisi-V yaitu satu di daerah inguinalis kanan dan yang lain diepigastrium atau hipogastrium kanan. Jika diperlukan trokar ke empat dapat ditempatkan di perut kiri atas (Ruckauer, 2005).

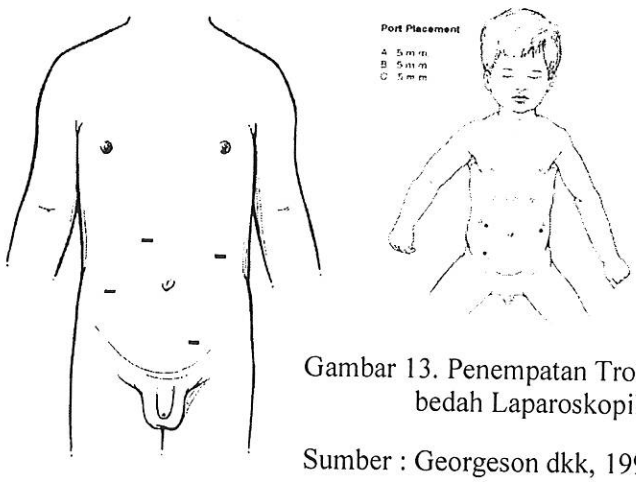

Gambar 13. Penempatan Trokar pada bedah Laparoskopik

Sumber : Georgeson dkk, 1999.

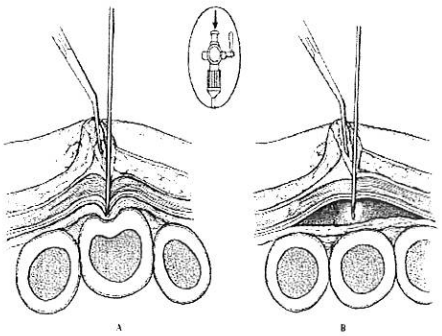

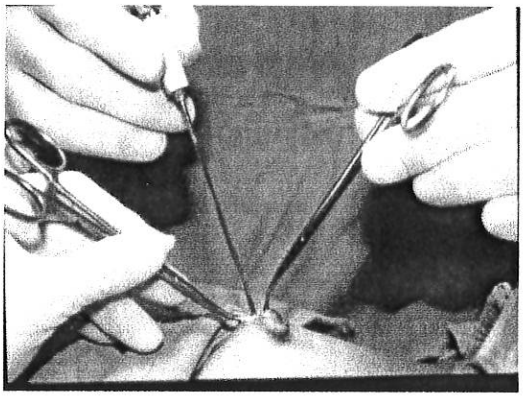

Gambar 14. Tempat insersi jarum Veress

Sumber : Georgeson dkk, 1999.

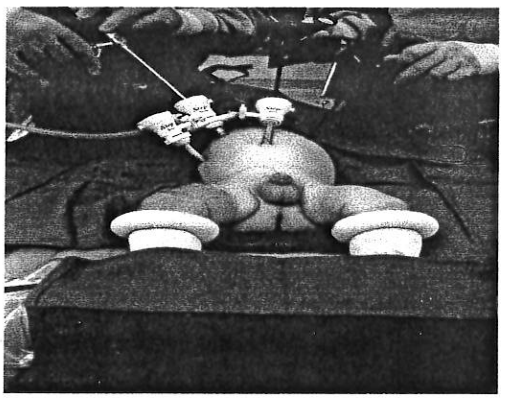

Gambar 15. Posisi pasien dengan trokar yang terpasang.

Sumber : Ruckauer, 2005.

Langkah pertama adalah eksplorasi usus dengan menggunakan video endo laparoskopik, biasanya tidak ada batasan jelas antara segmen yang berdilatasi, yang aganglionik maupun segmen yang mempunyai persarafan yang normal. Untuk menentukan tingkat reseksi dilakukan biopsi pada zona transisional yang sebelumnya zona tersebut sudah diidentifikasi dengan pemeriksaan barium enema, spesimen yang diambil pada zona transisional selanjutnya diperiksakan di Patologi anatomi sampai didapatkan batas kolon yang normal. Selanjutnya bagian kolon yang aganglionik

dibebaskan dari fasia dan mesenterium dengan menggunakan monopolar atau bipolar kauter dapat juga dengan ultrasonik skalpel, dilakukan diseksi sampai ke refleksi peritonium. Setelah itu beralih pada daerah anal, lakukan penjahitan bagian kulit pada daerah anus secara melingkar sehingga linea dentata terlihat. Lakukan insisi secara melingkar menggunakan kauter 1-2 cm di atas linea dentata (Gambar 17.) (Langes dkk, 1999).

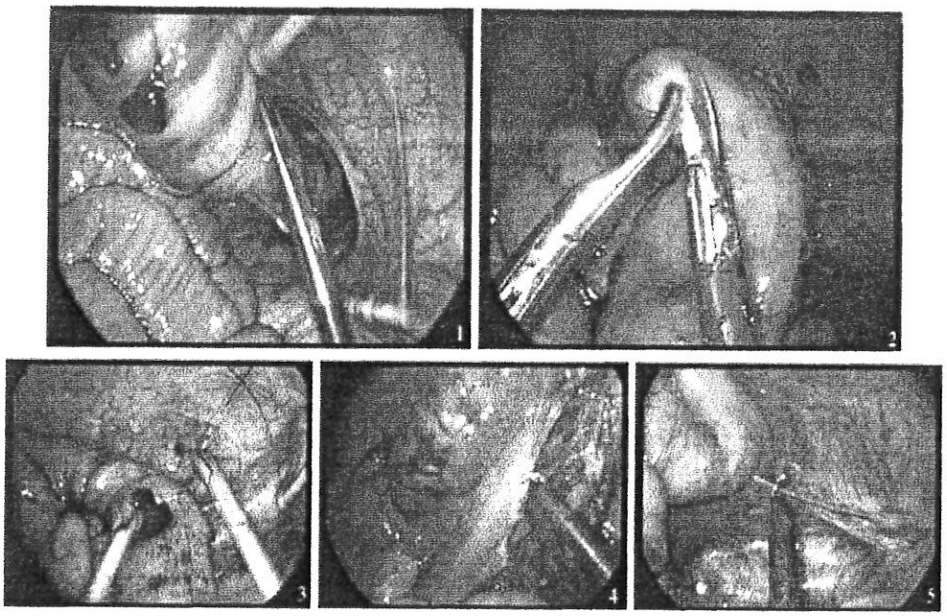

Gambar 16. Identifikasi dan proses pembebasan segmen aganglion

Sumber : Georgeson dkk, 1999.

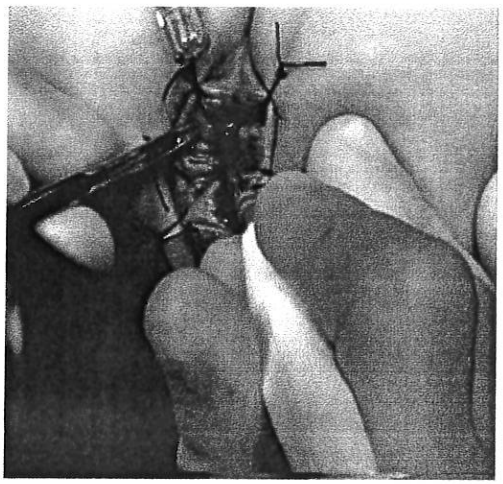

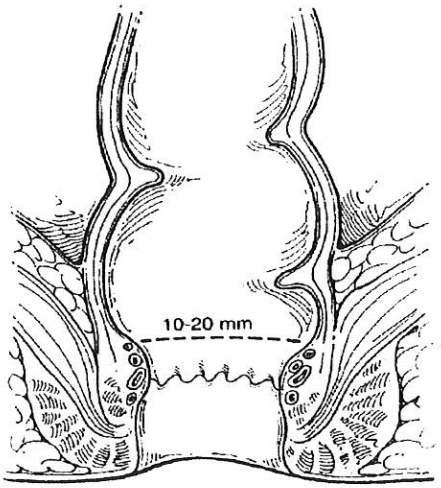

Gambar 17. Diseksi transanal 1-2 cm di atas linea dentata

Sumber : Langes dkk, 1999.

Dibuat jahitan traksi pada kolon distal untuk menarik kolon, dilakukan pemisahan antara lapisan muskularis dan submukosa secara tajam dan tumpul secara hati-hati. Setelah itu kolon dan rektum ditarik melalui anus sampai bagian yang aganglionik yang sudah diidentifikasi dengan biopsi (Gambar 18.), bagian kolon yang aganglion direseksi sampai ke bagian yang berganglion. Dilakukan anastomosis secara baik agar tidak bocor, kolon dikembalikan ke dalam rungga abdomen dan dengan laparoskopi dipastikan agar kolon tidak terpuntir dan tidak terdapat perlekatan (Langes dkk, 1999).

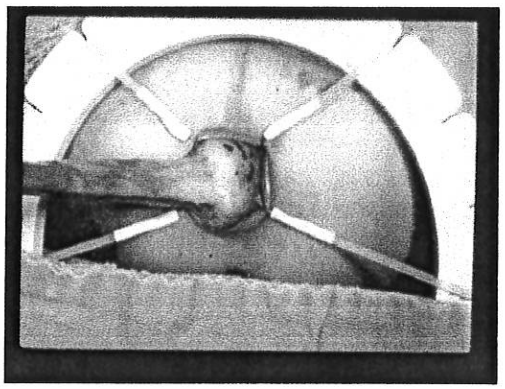

Gambar 18. Kolon dan rektum di prolapskan melalui anus

Sumber : Ruckauer, 2005

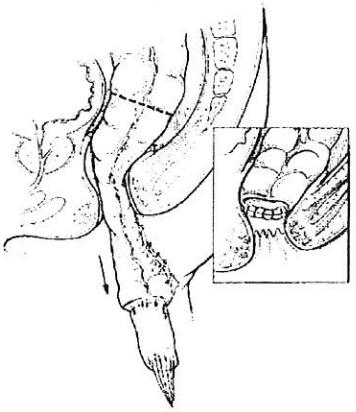

Gambar 19. Gambaran *pull-through* dan reseksi kolon serta posisi anastomosis

Sumber : Georgeson dkk, 1999.

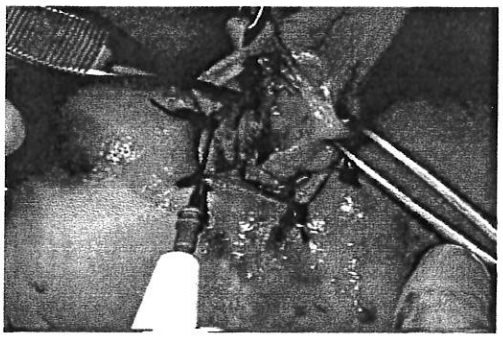

Gambar 20. Dilakukan reseksi pada kolon yang aganglion

Sumber : Langes dkk, 1999.

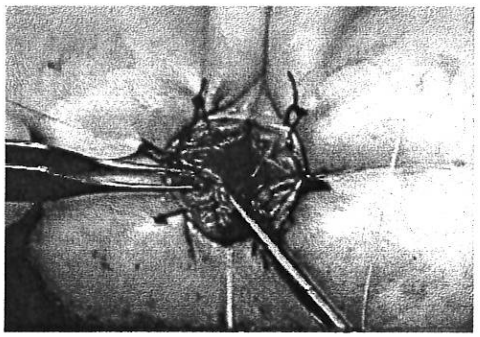

Gambar 21. Dilakukan *end to end* anastomosis

Sumber : Langes dkk, 1999.

2.2.4 Kelebihan Dan Kekurangan teknik Laparoskopi

Banyak keuntungan yang didapat dari teknik laparoskopi dalam mengatasi penyakit Hirschsprung di antaranya ialah luka sayatan yang kecil membuat orang tua dari pesien tidak perlu takut untuk menjalani operasi bagi anaknya. Luka sayatan yang kecil meminimalkan kerusakan jaringan sehingga waktu penyembuhan relatif cepat dari pembedahan konvensional. Gangguan pergerakan atau kelumpuhan usus sementara

yang bisa menyertai bedah konvensional lebih minimal pada bedah laparoskopi, hal itu karena tangan dokter tidak menyentuh usus. Keuntungan lain ialah nyeri pascaoperasi lebih ringan (Georgeson dkk, 1999).

Risiko kecelakaan akibat laparoskopi diperkirakan sekitar 5% dari seluruh tindakan bedah akses minimal tersebut. Masalah bisa timbul sejak penusukan jarum Verres untuk memasukkan gas. Karena dimasukkan secara *blind procedure* alias tak bisa dilihat, ada kemungkinan jarum menusuk organ tubuh, misalnya usus, lambung, kandung kemih, atau pembuluh darah, sehingga terjadi kebocoran. Hal serupa juga bisa terjadi pada pemasangan trokar pertama sebelum kamera dimasukkan. Selain itu biaya juga masih relatif mahal dan alat (trokar) yang hanya digunakan sekali pakai yang dibutuhkan tidak semua rumah sakit dapat mengaplikasikan teknik tersebut (Georgeson dkk, 1999).

Pada penelitian yang dilakukan oleh Langer tahun 2002 didapatkan dari semua pasien Hirschsprung dengan panatalaksanaan menggunakan laparoskopik yang dilakukan di *hospital of Newhampshire* ditemukan bahwa 62% pasien dapat menyusu/makan pada 36 jam pascaoperasi dan hanya butuh 3-4 hari perawatan pasca operasi sedangkan pada operasi konvensional rata-rata membutuhkan 8-9 hari perawatan. Komplikasi yang didapatkan juga relatif lebih kecil yaitu: perianal ekskoriasi (11%), enterokolitis (6%) dan striktur (4%), sementara pada operasi konvensional komplikasi yang didapatkan yaitu perianal ekskoriasi (15%), enterokolitis (7%) dan striktur (6%) (Langer dkk, 2003).

2.2.5 Komplikasi Pasca Operasi Laparoskopi

Masalah komplikasi yang ditimbulkan pasca operasi laparoskopik dapat dilihat pada data sebagai berikut: Georgeson tahun 1999 melakukan penelitian di enam rumah sakit bedah yang melakukan pembedahan laparoskopik pada pasien Hirschsprung yaitu:

Tabel 1. Rumah sakit yang berpartisipasi pada penelitian pembedahan laparoskopik pada pasien Hirschsprung
The Children's hospital of Alabama, Birmungham, AL
The Children's hospital of Wisconsin, Milwaukee, WI
Medical Univercity of South Carolina, Charleston, SC
Evanston Hospital Faundation, Evanston, IL
Children's National Medical Center, Washington, DC
Prebyterian-St. Luke's Hospital, Denver, CO

Sumber : Georgeson dkk, 1999.

Dari penelitian yang dilakukan oleh Georgeson didapatkan hasil mengenai komplikasi yang ditimbulkan pada pembedahan dengan teknik laparoskopik dikatakan bahwa untuk komplikasi enterokolitis sebesar 7,5%, kebocoran anastomosis 2,5%, perdarahan 1%, obstruksi 1% dan diare kronis 7,5%.

Sementara untuk teknik operasi konvensional Rothenbeg tahun 1997 melaporkan bahwa angka komplikasi relatif lebih besar yaitu: kebocoran anastomosis (5,6%), obstruksi (3,2%), enterokolitis (12%), diare kronis (9%) serta perdarahan (2,5%). (Langer dkk, 2003).

Tabel 2. Perbandingan komplikasi pasca bedah teknik laparoskopik dan konvensional		
Komplikasi	Laparoskopik	Konvensional
Enterokolitis	7,5%	12%
Diare kronis	7,5%	9%
Kebocoran anastomosis	2,5%	5,6%
Obstruksi	1%	3,2%
Perdarahan	1%	2,5%

Sumber : Georgeson dkk, 1999 dan Langer dkk, 2003

Dengan melihat keefektifan yang cukup baik dan angka komplikasi yang lebih rendah dari operasi konvensional, maka teknik bedah laparoskopi dewasa ini cenderung lebih dipilih untuk penatalaksanaan pasien Hirschsprung. Dengan luka sayatan yang kecil maka para orang tua lebih banyak memilih teknik laparoskopi untuk anak mereka. Namun untuk membuktikan bahwa teknik laparoskopik adalah teknik yang lebih baik membutuhkan penelitian yang lebih lanjut.

BAB III

PENATALAKSANAAN HIRSCHSPRUNG DENGAN PEMBEDAHAN LAPAROSKOPIK DITINJAU DARI ISLAM

3.1 Hirschsprung Menurut Islam

Penyakit Hirschsprung adalah kelainan kongenital pada kolon yang ditandai dengan tidak adanya sel ganglion parasimpatis pada pleksus submukosus Meissner dan pleksus myenterikus Auerbach. 90% kelainan ini terdapat pada rektum dan sigmoid, 10% nya seluruh segmen dari kolon (Kartono, 1993).

Kelainan kongenital dapat terjadi selama pembentukan struktural, yaitu pada organogenesis. Cacat-cacat ini bisa menyebabkan hilangnya sebagian atau sama sekali sebuah struktur atau perubahan-perubahan konfigurasi normal. Kebanyakan kelainan kongenital berawal dari minggu ke-3 hingga ke-8 kehamilan (Sadler, 1997).

Kelainan kongenital, malformasi kongenital, anomali kongenital dan cacat lahir adalah istilah yang sama maknanya, yang digunakan untuk menerangkan kelainan struktural, perilaku faal dan kelainan metabolik yang terdapat pada waktu lahir. Kelainan ini berpotensi mengenai setiap bayi yang lahir. Angka kematian yang ditimbulkan bayi dengan cacat lahir sama untuk orang Asia, Amerika, Afrika, Kaukasus (Sadler, 1997).

Penyakit ini pertama kali ditemukan oleh Herald Hirschsprung tahun 1886, namun patofisiologi terjadinya penyakit ini tidak diketahui secara jelas hingga tahun 1938, di mana Robertson dan Kernohan menyatakan bahwa megakolon yang dijumpai

pada kelainan ini disebabkan gangguan peristaltik di bagian distal usus akibat defisiensi ganglion (Fonkalsrud, 1997).

Kelainan bentuk bawaan anorektal ditemukan pada kurang lebih satu dari 5000 kelahiran. Insiden pada bayi laki-laki dalam beberapa penelitian ditemukan empat kali lebih banyak dibanding bayi perempuan, sementara kemungkinan berulangnya kelainan yang sama pada anggota keluarga yang lain hanya sebesar 1% (Neville, 2006).

Dalam beberapa literatur disebutkan, penyakit ini diakibatkan oleh karena terhentinya migrasi kraniokaudal dari sel krista neuralis di daerah kolon distal pada minggu ke lima sampai minggu ke dua belas kehamilan untuk membentuk sistem saraf usus. Aganglionik usus ini mulai dari sfingter ani interna kearah proksimal dengan panjang yang bervariasi, tetapi selalu termasuk anus dan setidak-tidaknya sebagian rektum dengan gejala klinis berupa gangguan pasase usus fungsional (Fonkalsrud, 1997).

Mutasi pada Ret proto-oncogene akhir-akhir ini telah dihubungkan dengan penyakit Hirschsprung. Gen lain yang berhubungan dengan kelainan ini ialah Endothelin-B reseptor, endothelin-3 dan *Glial cell derived neurotrophic* faktor (Wai, 2007).

Migrasi dari sel-sel krista neuralis yang kemudian mengadakan proliferasi dan diferensiasi di dalam dinding usus akan meningkatkan pembentukan sel saraf dan sel glial pada sistem saraf intestinal. Kegagalan proses ini selama fase embriogenesis akan mengakibatkan gangguan motilitas usus seperti yang terlihat pada penyakit Hirschsprung (Mortensen, 2000).

Dalam pandangan Islam, kelainan kongenital yang ada tetap dipandang mulia meskipun terkadang orangtua sulit menerima keadaan bayi yang dilahirkannya. Sebagaimana telah dikemukakan sebelumnya, penyakit Hirschsprung merupakan kelainan kongenital pada kolon yang dapat terkena pada setiap bayi baru lahir. Allah SWT menjelaskan dalam Al-Qur'an bahwa ada ciptaan-Nya yang memiliki kelainan tertentu :

يَٰٓأَيُّهَا ٱلنَّاسُ إِن كُنتُمۡ فِي رَيۡبٖ مِّنَ ٱلۡبَعۡثِ فَإِنَّا خَلَقۡنَٰكُم مِّن تُرَابٖ ثُمَّ مِن نُّطۡفَةٖ ثُمَّ مِنۡ عَلَقَةٖ ثُمَّ مِن مُّضۡغَةٖ مُّخَلَّقَةٖ وَغَيۡرِ مُخَلَّقَةٖ لِّنُبَيِّنَ لَكُمۡۚ وَنُقِرُّ فِي ٱلۡأَرۡحَامِ مَا نَشَآءُ إِلَىٰٓ أَجَلٖ مُّسَمّٗى ... ﴿٥﴾

Artinya : " *Hai manusia, jika kamu dalam keraguan tentang kebangkitan (dari kubur), maka (ketahuilah) sesungguhnya Kami telah menjadikan kamu dari tanah, kemudian dari setetes mani, kemudian dari segumpal darah, kemudian dari segumpal daging yang sempurna kejadiannya dan yang tidak sempurna, agar Kami jelaskan kepada kamu dan Kami tetapkan dalam rahim apa yang Kami kehendaki sampai waktu yang sudah ditentukan...* " (QS. Al-Hajj (22) : 5)

Robertson dan Kernohan menyatakan bahwa megakolon yang dijumpai pada kelainan ini disebabkan oleh gangguan peristaltik dibagian distal usus akibat defisiensi ganglion. Keadaan ini menyebabkan banyak hal, seperti pengeluaran mekonium yang terlambat, muntah hijau dan distensi abdomen yang semua ini akan membawa bayi ke keadaan enterokolitis.

Ketidaksempurnaan dan keterbatasan fisik, dalam hal ini kelainan kongenital pada usus bayi, semua berjalan tetap dalam pengetahuan dan kehendak Allah SWT.

Sebagaimana firman Allah SWT :

إِنَّ ٱللَّهَ لَا يَخْفَىٰ عَلَيْهِ شَيْءٌ فِى ٱلْأَرْضِ وَلَا فِى ٱلسَّمَآءِ ﴿٥﴾ هُوَ ٱلَّذِى يُصَوِّرُكُمْ فِى ٱلْأَرْحَامِ كَيْفَ يَشَآءُ ۚ لَآ إِلَٰهَ إِلَّا هُوَ ٱلْعَزِيزُ ٱلْحَكِيمُ ﴿٦﴾

Artinya : " *Sesungguhnya bagi Allah tidak ada satupun yang tersembunyi di bumi dan tidak (pula) di langit. Dialah yang membentuk kamu dalam rahim sebagaimana dikehendaki-Nya. tak ada Tuhan (yang berhak disembah) melainkan Dia, yang Maha Perkasa lagi Maha Bijaksana* " (QS. Ali-Imran (3) : 5-6).

Keberadaan janin sejak dalam kandungan sudah harus diperhatikan. Antara lain, mempersiapkan mental yang baik, memberikan gizi yang baik dan cukup, pendidikan yang Islami sejak dalam kandungan serta melakukan pencegahan-pencegahan yang dapat menghindari penyakit-penyakit yang mungkin didapatkan dalam kandungan (Qardhawi, 1995).

Bila semua usaha telah dilakukan, tetapi Allah SWT menentukan lain seperti bila bayi yang dilahirkan ternyata memiliki kelainan usus besar bawaan, maka sebagai seorang muslim harus dapat menerimanya dengan ikhlas dan sabar disertai ikhtiar. Karena setiap kebaikan dan keburukan Allah SWT lah yang menciptakan sebagaimana terdapat dalam Al-Qur'an :

إِنَّا كُلَّ شَيْءٍ خَلَقْنَٰهُ بِقَدَرٍ ﴿٤٩﴾

Artinya : " *Sesungguhnya Kami menciptakan segala sesuatu dengan takdir (ketentuan/ketetapan)* " (QS. Al-Qamar(54) : 49).

3.2 Islam dan Teknologi

Kehidupan agama Islam di panggung sejarah peradaban manusia memiliki arti tersendiri, termasuk dalam bidang ilmu pengetahuan. Ilmu dalam Islam berdasarkan

paham kesatuan yang merupakan inti wahyu Allah SWT. Manusia makhluk satu-satunya yang secara potensial diberi kemampuan untuk menyerap ilmu. Allah SWT memerintahkan manusia untuk selalu belajar seperti firman Allah yang berbunyi :

ٱقْرَأْ بِٱسْمِ رَبِّكَ ٱلَّذِى خَلَقَ ﴿١﴾ خَلَقَ ٱلْإِنسَـٰنَ مِنْ عَلَقٍ ﴿٢﴾ ٱقْرَأْ وَرَبُّكَ ٱلْأَكْرَمُ ﴿٣﴾ ٱلَّذِى
عَلَّمَ بِٱلْقَلَمِ ﴿٤﴾ عَلَّمَ ٱلْإِنسَـٰنَ مَا لَمْ يَعْلَمْ ﴿٥﴾

Artinya : " *Bacalah dengan (menyebut) nama Tuhanmu yang Menciptakan, Dia telah menciptakan manusia dari segumpal darah.Bacalah, dan Tuhanmulah yang Maha pemurah, yang mengajar (manusia) dengan perantaran kalam, Dia mengajar kepada manusia apa yang tidak diketahuinya* " (QS Al-Alaq (96) : 1-5).

Islam diturunkan melalui wahyu Allah, sedangkan ilmu pengetahuan hasil olah pikir dan akal budi manusia ciptaan Allah. Jadi, pada dasarnya Islam dan ilmu pengetahuan bersumber dari Allah dan Allah mendorong manusia untuk menguasai ilmu pengetahuan (Zuhroni, 2003).

Al-Qur'an adalah sumber pengetahuan dan tidak ada satu hal pun yang tidak dirinci di dalam nya, sebagaimana firman Allah SWT :

وَكُلَّ شَىْءٍ فَصَّلْنَـٰهُ تَفْصِيلًا ﴿١٢﴾

Artinya : " *...dan segala sesuatu telah Kami terangkan dengan jelas* " (QS. Al-Israa (17) : 12)

Selain berisi pengetahuan, Al-Qur'an juga berisi dorongan atau anjuran mencari ilmu pengetahuan tentang segala hal. Dalam ayat yang umum dan khusus, terdapat ajakan dalam menggali, memikirkan dan mencari tahu tentang berbagai hal. (Zuhroni, 2003). seperti penegasan ayat :

وَفِى ٱلْأَرْضِ ءَايَـٰتٌ لِّلْمُوقِنِينَ ﴿٢٠﴾ وَفِىٓ أَنفُسِكُمْ ۚ أَفَلَا تُبْصِرُونَ ﴿٢١﴾

Artinya : " *Dan di bumi itu terdapat tanda-tanda (kekuasaan Allah) bagi orang-orang yang yakin dan (juga) pada dirimu sendiri. Maka Apakah kamu tidak memperhatikan?* " (QS. Al-Dzariyat (51) : 20-21).

Ayat tersebut mendorong manusia untuk selalu mengadakan pengamatan pada alam dan segala peristiwa yang ada di dalamnya. Dengan demikian Islam memandang ilmu pengetahuan dan teknologi dalam pandangan yang positif, bahkan mendorong manusia untuk menggali dan mengembangkannya.

Rasulullah bersabda :

﴿تَفَكَّرُوا فِي خَلْقِ اللهِ وَلَا تَفَكَّرُوا فِي اللهِ﴾ (رواه ابو نعيم)

Artinya : " *Pikirkanlah tentang ciptaan Allah dan janganlah kamu memikirkan Dzat Allah* " *(HR. Abu Syaikh dari Ibnu Abbas).*

Pemikiran tentang ilmu pengetahuan dan teknologi hendaknya bernilai ibadah, sesuai dengan tujuan dasar diciptakannya manusia supaya beribadah kepada Allah SWT, sesuai dengan firman Allah SWT :

وَمَا خَلَقْتُ ٱلْجِنَّ وَٱلْإِنسَ إِلَّا لِيَعْبُدُونِ ﴿٥٦﴾

Artinya : " *Dan aku tidak menciptakan jin dan manusia melainkan supaya mereka mengabdi kepada-Ku* " (QS. Al-Dzariyat (51) : 56).

Teknologi dengan ilmu kedokteran adalah dua hal yang sulit dipisahkan. Ilmu kedokteran terus berkembang seiring berjalannya waktu begitupun teknologi. Saling mendukung satu sama lainnya. Dalam hal ini penatalaksanaan bedah pada pasien Hirschsprung yang semakin maju dalam dekade terakhir.

Beberapa metoda penatalaksanaan bedah definitif untuk kelainan *Hirschsprung* ini telah diperkenalkan, mula-mula oleh Swenson dan Bill (1946) berupa prosedur rektosigmodektomi dengan anastomosis koloanal yang dibuat secara tarik-terobos *(pull*

through), Duhamel tahun 1956 berupa retrorektal, Soave tahun 1966 berupa prosedur endorektal ekstramukosa serta Rehbein yang memperkenalkan tehnik *deep anterior resection* (Kartono,1993).

Metode penatalaksaanaan bedah definitif pada penyakit hirschsprung kian berkembang. Hal ini sesuai dengan hadits Nabi yang mengisyaratkan untuk mencari inovasi dalam bidang kesehatan dan kedoteran yang pada umumnya bersifat global dan bernilai sebagai anjuran atau "pancingan" untuk digali lebih jauh, medalam ,detail, dan rinci. Menyangkut soal teknis, maka jabarannya diserahkan kepada upaya manusia itu sendiri, hal tersebut termasuk bidang kategori duniawi, seperti diisyaratkan dalam hadits Nabi yang menyatakan "Kamu lebih mengetahui persoalanmu"

قَالَ رَسُوْلُ اللهِ اِذَا كَانَ شَيْئٌ مِنْ اَمْرِ دُنْيَاكُمْ فَاَنْتُمْ اَعْلَمُ بِهِ
فَاِذَا كَانَ مِنْ اَمْرِ دِيْنِكُمْ فَاِلَيَّ (رواه احمد)

Artinya : *" Rasulullah SAW berkata : " Jika sesuatu itu menyangkut urusan dunia kalian maka kalianlah yang lebih mengetahui tetapi jika menyangkut urusan agama kalian maka itu kepadaku "* (HR. Ahmad).

Tahap pembelajaran mulai dari lahir hingga ke liang kubur. Pada prinsipnya syariat Islam menganjurkan belajar ilmu kedokteran dan mempraktekannya karena tujuannya untuk kemaslahatan manusia, bermanfaat bagi mereka dan kesehatan tubuh mereka. Salah satu cara yang harus dilakukan oleh kalangan medis adalah operasi, maka termasuk dalam anjuran tersebut (Zuhroni, 2003).

Menurut para ulama, memperbaiki dan memulihkan kembali fungsi organ yang rusak, baik bawaan sejak lahir maupun karena adanya aksiden, dan hal-hal sejenis itu

dibenarkan dalam Islam, karena niat dan motivasi utamanya adalah fungsi sebagai bentuk pengobatan. Sesuai dengan ayat Al-Qur'an :

مِنْ أَجْلِ ذَٰلِكَ كَتَبْنَا عَلَىٰ بَنِىٓ إِسْرَٰٓءِيلَ أَنَّهُۥ مَن قَتَلَ نَفْسًۢا بِغَيْرِ نَفْسٍ أَوْ فَسَادٍ فِى
ٱلْأَرْضِ فَكَأَنَّمَا قَتَلَ ٱلنَّاسَ جَمِيعًا وَمَنْ أَحْيَاهَا فَكَأَنَّمَآ أَحْيَا ٱلنَّاسَ جَمِيعًا ۚ وَلَقَدْ
جَآءَتْهُمْ رُسُلُنَا بِٱلْبَيِّنَٰتِ ثُمَّ إِنَّ كَثِيرًا مِّنْهُم بَعْدَ ذَٰلِكَ فِى ٱلْأَرْضِ لَمُسْرِفُونَ ﴿٣٢﴾

Artinya : " *Oleh karena itu Kami tetapkan (suatu hukum) bagi Bani Israil, bahwa: Barangsiapa yang membunuh seorang manusia, bukan karena orang itu (membunuh) orang lain, atau bukan karena membuat kerusakan dimuka bumi, Maka seakan-akan Dia telah membunuh manusia seluruhnya, dan Barangsiapa yang memelihara kehidupan seorang manusia, Maka seolah-olah Dia telah memelihara kehidupan manusia semuanya. dan Sesungguhnya telah datang kepada mereka Rasul-rasul Kami dengan (membawa) keterangan-keterangan yang jelas, kemudian banyak diantara mereka sesudah itu sungguh-sungguh melampaui batas dalam berbuat kerusakan dimuka bumi* " (QS.Al-Maidaah (5) : 32).

Berdasarkan ayat di atas, Allah menghargai setiap upaya mempertahankan kehidupan manusia, menjauhkan diri dari hal yang dapat membinasakannya, operasi medis dilakukan adalah dalam rangka mempertahankan itu. Banyak jenis penyakit yang pengobatannya hanya dengan operasi, bahkan jika itu tidak dilakukan akan mengancam kehidupan pasien tersebut.

3.3 Pandangan Islam Tentang Penatalaksanaan Hirschsprung Dengan Pembedahan Laparoskopik

Tindakan Laparoskopi pada kasus Hirschsprung termasuk katagori pembedahan yang dilakukan dengan akses minimal (menggunakan sayatan kecil berukuran 2-10mm)

dengan menggunakan alat-alat bedah khusus setra memanfaatkan teknologi video endo-laparoskopik yang dihubungkan dengan monitor yang dimasukan ke dalam rongga abdomen, kemudian organ yang akan dilakukan tindakan dicitrakan ke dalam monitor dan prosedur tindakan berdasarkan pencitraan yang terdapat di monitor. Dengan cara ini tentu pasien dan keluarga lebih merasa nyaman serta memiliki komplikasi yang jauh lebih kecil dibandingkan dengan cara konvesional (Georgeson, 1999).

Dalam pelaksanaanya penggunaan teknik laparoskopi yang dilakukan pada pasien Hirschsprung haruslah dilakukan secara benar dan teliti sesuai dengan teknik yang diketahui, hal ini sesuai dengan sabda Rasulullah SAW:

قَالَ رَسُوْلُ اللهِ إِذَا كَانَ شَيْئٌ مِنْ أَمْرِ دُنْيَاكُمْ فَأَنْتُمْ أَعْلَمُ بِهِ
فَإِذَا كَانَ مِنْ أَمْرِ دِيْنِكُمْ فَإِلَيَّ (رواه احمد)

Artinya: Rasulullah bersabda : *"Jika sesuatu itu menyangkut urusan dunia kalian, maka kalianlah yang lebih mengetahui tetapi jika menyangkut urusan agama kalian maka itu kepadaku"* (HR Ahmad).

Kesehatan adalah rahmat Allah yang sangat besar, dan merupakan suatu nikmat iman dan Islam, oleh karena itu agama Islam sangat menekankan agar manusia menjaga kesehatanya. Bagi umat Islam apabila sakit maka dianjurkan untuk berobat, seperti terdapat pada sabda Rasulullah SAW:

عَنْ أُسَامَةَ بْنِ شَرِيكٍ رَجُلٌ مِنْ قَوْمِهِ قَالَ جَاءَ أَعْرَابِيٌّ إِلَى رَسُولِ اللهِ
صَلَّى اللهُ عَلَيْهِ وَسَلَّمَ فَقَالَ يَا رَسُولَ اللهِ أَيُّ النَّاسِ خَيْرٌ قَالَ أَحْسَنُهُمْ
خُلُقًا ثُمَّ قَالَ يَا رَسُولَ اللهِ أَنَتَدَاوَى قَالَ تَدَاوَوْا فَإِنَّ اللهَ لَمْ يُنْزِلْ دَاءً إِلَّا
أَنْزَلَ لَهُ شِفَاءً عَلِمَهُ مَنْ عَلِمَهُ وَجَهِلَهُ مَنْ جَهِلَهُ

Artinya : " *Dari Usamah bin Syarik, seorang laki-laki dari kaumnya berkata, datang seorang dusun kepada Rasulullah SAW dan bertanya : "Ya Rasulullah, manusia yang bagaimana yang baik?" Nabi menjawab : "Yang terbaik akhlaknya di antara mereka", kemudian dia bertanya lagi : "Ya Rasulullah apakah kami mesti berobat?" Nabi menjawab : "Berobatlah, sebab, Allah tidak menurunkan penyakit kecuali juga menurunkan obatnya, diketahui oleh orang yang mengetahuinya dan tidak diketahui oleh orang yang tidak mengetahuinya* " (HR. Ahmad)

Hirschsprung merupakan penyakit bawaan yang dengan izin Allah SWT dapat disembuhkan. Sebagaimana dijelaskan dalam dalam hadits Rasulullah SAW :

تَدَاوَوْا فَإِنَّ اللهَ لَمْ يَضَعْ دَاءً إِلَّا وَضَعَ لَهُ دَوَاءً

Artinya: "*Berobatlah kalian sesungguhnya Allah tidak menurunkan penyakit melainkan menjadikan pula obat penawarnya*" (HR Abu Dawud dan Tarmizi).

Dari sabda Rasulullah di atas dapat ditarik kesimpulan bahwa Allah menghargai setiap usaha mempertahankan kehidupan manusia, menjauhkan diri dari hal yang membinasakanya, operasi medis dengan pembedahan laparoskopik adalah usaha yang dilakukan dalam rangka mempertahankan kehidupan. Banyak jenis penyakit yang pengobatanya hanya dengan operasi, bahkan kadang jika operasi tersebut tidak dilakukan atau terlambat dilakukan akan mengancam kehidupanya dan hanya dengan dilakukan operasi akhirnya penderita dapat tertolong.

Allah SWT berfirman:

مِنْ أَجْلِ ذَٰلِكَ كَتَبْنَا عَلَىٰ بَنِيٓ إِسْرَٰٓءِيلَ أَنَّهُۥ مَن قَتَلَ نَفْسًۢا بِغَيْرِ نَفْسٍ أَوْ فَسَادٍ فِي
ٱلْأَرْضِ فَكَأَنَّمَا قَتَلَ ٱلنَّاسَ جَمِيعًا وَمَنْ أَحْيَاهَا فَكَأَنَّمَآ أَحْيَا ٱلنَّاسَ جَمِيعًا ۚ
وَلَقَدْ جَآءَتْهُمْ رُسُلُنَا بِٱلْبَيِّنَٰتِ ثُمَّ إِنَّ كَثِيرًا مِّنْهُم بَعْدَ ذَٰلِكَ فِي ٱلْأَرْضِ
لَمُسْرِفُونَ ﴿٣٢﴾

Artinya : " *Oleh karena itu kami tetapkan (suatu hukum) bagi Bani Israil, bahwa: Barang siapa yang membunuh seorang manusia, bukan karena oang itu (membunuh) orang lain, atau bukan karena membuat kerusakan dimuka bumi maka, seakan-akan dia membunuh manusia seluruhnya. Dan barang siapa yang memelihara kehidupan seorang manusia, maka seolah-olah dia telah memelihara kehidupan manusia semuanya...* " (QS. Al-Maidah (5):32).

Dalam Al-Qur'an tidak ada satu ayatpun yang secara khusus menerangkan tentang tindakan operatif secara langsung, akan tetapi melalui pemahaman yang tersirat dan intepretasi sejumlah sarjana muslim telah melaporkan bahwa mereka telah mengambil hadits berikut ini sebagai dasarnya.

Nabi Muhammad SAW bersabda:

عَنْ سَعِيْدِ بْنِ جُبَيْرٍ عَنِ ابْنِ عَبَّاسٍ عَنِ النَّبِيِّ صَلَّى اللهُ عَلَيْهِ
وَسَلَّمَ قَالَ الشِّفَاءُ مِنْ ثَلَاثَةٍ شُرْبَةُ عَسَلٍ وَشُرْطَةِ حِجَمٍ وَكَيَّةِ
نَارٍ وَاَنَا اَنْهَى اُمَّتِي عَنِ الْكَيِّ

Artinya: " *Dari Sa'id bin Jubir, dari Ibnu Abbas, dari Nabi Muhammad SAW, beliau bersabda:" kesembuhan (pengobatan) itu terletak kepada tiga hal: minum madu, sayatan (goresan) pisau pembekaman (pisau bedah) dan pemanasan (penyinaran) dengan api. Dan melarang umatku berobat dengan menggunakan penyinaran dengan api itu"* (HR. Muslim).

Dari sabda Rasulullah di atas dapat disimpulkan bahwa di antara teknik pengobatan yang dilakukan Nabi adalah menggunakan cara-cara tertentu sesuai dengan perkembangan zaman saat itu. Di antara cara berobat Nabi yang dianjurkan adalah cara berbekam *(al-Hijamah)* yang dulu dilakukan secara bedah dengan besi panas untuk mengeluarkan darah kotor. Dalam kedokteran, *al-hijamah* dipahami sebagai pengeluaran darah dengan melukai pembuluh darah (Zuhroni, 2003).

Salah satu pengobatan yang dilakukan kalangan medis adalah dengan operasi, operasi termasuk cara yang dianjurkan. Menurut para ulama, memperbaiki dan memuliakan kembali fungsi organ yang rusak, baik bawaan sejak lahir maupun karena adanya cedera, dan hal-hal sejenis itu dibenarkan dalam Islam, karena niat dan motivasi utamanya adalah penyempurnaan fungsi sebagai bentuk pengobatan (Zuhroni, 2003).

Dalam melakukan pembedahan dengan teknik laparoskopi harus dilakukan oleh dokter ahli bedah yang telah terbiasa menggunakan laparaskopik tersebut, karena tidak semua ahli bedah dapat melakukan teknik tersebut. Dalam Islam hal ini sesuai dengan perkataan bahwa seharusnya seorang muslim meminta bantuan dalam segala macam ilmu pengetahuan kepada seorang yang ahli di bidanganya.

Nabi Muhammad SAW bersabda:

الْحَزْمُ أَنْ تُشَاوِرَ ذَا رَأْيٍ ثُمَّ تُطِيعُهُ

Artinya: " *Perbuatan yang baik ialah bertanya kepada yang ahli dan setelah itu mengerjakan nasihatnya"* (HR. Abu Dawud).

Dalam hadits yang lain yang diriwayatkan dari Abu Hurairah:

عَنْ أَبِي هُرَيْرَةَ رَضِيَ اللهُ عَنْهُ قَالَ: قَالَ رَسُولُ اللهِ
صَلَّى اللهُ عَلَيْهِ وَسَلَّمَ إِذَا وُسِّدَ الْأَمْرُ إِلَى غَيْرِ أَهْلِهِ فَانْتَظِرِ السَّاعَةَ.

Artinya: " *Nabi Muhammad SAW bersabda : "Apabila sesuatu urusan diserahkan kepada yang bukan ahlinya, maka tunggulah saat kehancuranya"* (HR Abu Hurairah).

Dalam konteks ini, jika mencari pengobatan seorang muslim harus bertanya kepada ahlinya yaitu dokter. Bila dipilih pengobatan Hirschsprung dengan pembedahan laparoskopik sebaiknya bertanya kepada dokter ahli bedah yang baik dan berpengalaman.

Penatalaksanaan penyakit Hirschsprung dengan pembedahan laparoskopik merupakan teknik operasi yang menggunakan akses melalui lubang kecil berdiameter 2-10 mm serta memanfaatkan teknologi endo laparoskopik sehingga dengan teknik ini morbiditas lebih kecil bila dibandingkan dengan pembedahan terbuka (konvensional), karena:

1. Meminimalisasi luka dan nyeri pascaoperasi dan penyembuhan relatif lebih cepat.
2. Mempercepat pemulihan dan mempersingkat waktu perawatan di rumah sakit.
3. Parut bekas operasi hampir tidak terlihat sehingga dari segi kosmetik jauh lebih baik
4. Komplikasi yang ditimbulkan lebih kecil dibandingkan dengan teknik konvensional (Georgeson, 1999).

Selain kelebihan di atas terdapat juga kekurangan pada pembedahan dengan teknik laparoskopik diantaranya ialah tidak semua rumah sakit dapat mengerjakan teknik ini karena memerlukan peralatan yang canggih dan biaya yang mahal.

Kaidah-kaidah hukum Islam menyatakan:

إِذَا تَعَارَضَ مَفْسَدَتَانِ رُوْعِيَ أَعْظَمُهُمَا ضَرَرًا بِارْتِكَابِ أَخَفِّهِمَا

Artinya: *"Apabila dua mafsadah bertentangan, maka perhatikan mana yang lebih besar mudaratnya dan dikerjakan yang lebih ringan mudaratnya".*

Berdasarkan kaidah ini kalau suatu pekerjaan menimbulkan dua dampak kemudharatanya atau lebih, maka hendaklah diseleksi mana kira-kira yang lebih ringan risikonya, hal inilah yang harus diupayakan (Mujib, 2001).

Dalam ajaran agama Islam, semua umat-Nya diajak untuk dapat memanfaatkan sesuatu yang ada di alam ini untuk kemaslahatan bersama. Dalam segi penatalaksanaan penyakit Hirschsprung dengan tindakan pembedahan laparoskopik yang dapat digolongkan dengan tindakan operatif dapat dibenarkan karena tindakan itu bermanfaat untuk kesembuhan penderita dan tidak menimbulkan efek yang membahayakan, seperti dijelaskan dalam Al-Qur'an:

وَأَنفِقُوا۟ فِى سَبِيلِ ٱللَّهِ وَلَا تُلْقُوا۟ بِأَيْدِيكُمْ إِلَى ٱلتَّهْلُكَةِ ۛ وَأَحْسِنُوٓا۟ ۛ إِنَّ ٱللَّهَ يُحِبُّ ٱلْمُحْسِنِينَ ﴿١٩٥﴾

Artinya: " *Dan belanjakanlah (harta bendamu) di jalan Allah, dan janganlah kamu menjatuhkan sendiri ke dalam kebinasaan, dan berbuat baiklah, karena sesungguhnya Allah menyukai orang-orang yang berbuat baik*" (QS. Al-Baqarah (2): 195).

BAB IV

KAITAN PANDANGAN KEDOKTERAN DAN ISLAM TENTANG PENATALAKSANAAN HIRSCHSPRUNG DENGAN PEMBEDAHAN LAPAROSKOPIK

Berdasarkan pada bab sebelumnya, dapat disimpulkan bahwa kedokteran dan Islam sependapat tentang penatalaksanaan Hirschsprung dengan pembedahan laparoskopik.

Dewasa ini dengan kemajuan teknologi di bidang medis, penatalaksanaan Hirschsprung dengan pembedahan laparoskopik dinilai lebih efektif dibanding teknik pembedahan Hirschsprung terbuka. Bedah laparoskopik selain telah terbukti cukup baik dalam mengembalikan fungsi normal usus juga memiliki berbagai macam keunggulan yaitu seperti minimalnya sayatan yang dibutuhkan, mengurangi risiko trauma dan risiko komtaminasi peritoneal serta dari segi kosmetik juga lebih baik.

Keuntungan lain seperti yang ditulis dalam sebuah penelitian yang dilakukan oleh Langer tahun 2002. Dari semua pasien Hirschsprung dengan panatalaksanaan menggunakan laparoskopik yang dilakukan di *Hospital of Newhampshire* ditemukan bahwa 62% pasien dapat mulai menyusu / makan pada 36 jam pascaoperasi dan hanya butuh 3-4 hari perawatan pasca operasi (Langer dkk, 2003).

Komplikasi yang didapatkan juga relatif lebih kecil yaitu: perianal *excoriation* (11%), enterokolitis (6%) dan striktur (4%) (Langer dkk, 2003). Komplikasi pasca operasi disebutkan seperti diare kronik 7.5%, kebocoran anastomosis 2.5%, serta perdarahan 1% (Georgeson dkk, 1999).

Kekurangan dari teknik ini adalah belum semua rumah sakit memiliki alat laparoskopik karena mahalnya alat itu sendiri, kemudian operator belum menguasai sepenuhnya teknik bedah laparokopik karena teknik ini termasuk baru serta biaya operasi yang lebih mahal.

Menurut Islam penatalaksanaan Hirschsprung dengan pembedahan laparoskopik diperbolehkan. Penatalaksanaan bedah ini bertujuan untuk membuang segmen yang bermasalah, menghilangkan obstruksi dan mengembalikan kerja normal dari usus. Tindakan ini dilakukan dalam upaya menyelamatkan kehidupan dan juga meningkatkan kualitas hidup seorang bayi, hal ini sesuai dengan ajaran Islam yang menjunjung tinggi kehidupan. Allah SWT menghargai setiap usaha mempertahankan dan memelihara kehidupan manusia, serta menjauhkan diri dari hal yang dapat membinasakannya, operasi medis dilakukan dalam rangka hal tersebut. Banyak jenis penyakit yang pengobatannya hanya dengan operasi, bahkan jika tidak dilakukan atau terlambat dioperasi penyakitnya dapat mengancam kehidupannya.

. Di dalam Al-Qur'an disebutkan bahwa dalam melaksanakan suatu pekerjaan haruslah dilakukan secara benar dan teliti begitu juga dengan penggunaan teknik laparoskopi yang dilakukan pada pasien Hirschsprung ahli bedah yang melakukanya haruslah melakukan sesuai dengan teknik yang diketahuinya karena Allah SWT melarang umat-Nya menggunakan segala sesuatu yang membahayakan dirinya sendiri ataupun orang lain.

BAB V

KESIMPULAN DAN SARAN

5.1 Kesimpulan

1. Efektivitas pembedahan laparoskopik dinilai signifikan dibanding dengan pembedahan konvensional. Pertama luka bekas operasi tergolong kecil. Selain itu juga waktu pemulihan yang diperlukan lebih singkat dan tentunya komplikasi yang intra ataupun pasca operasi ditimbulkan jauh lebih rendah.
2. Komplikasi pembedahan laparoskopik pada pasien Hirschsprung yang sering terjadi antara lain kebocoran anastomose, stenosis, gangguan fungsi sfingter yang termasuk di dalamnya adalah inkontinensia, kecepirit dan obstipasi serta terjadinya enterokolitis post-operasi lebih kecil bila dibandingkan dengan pembedahan konvensional.
3. Dalam pandangan kedokteran penggunaan teknik bedah laparoskopik dalam penatalaksanaan Hirschsprung mempunyai keunggulan yaitu: proses penyembuhan relatif lebih singkat, lebih nyaman untuk pasien, serta komplikasi intra ataupun post operatif lebih jarang terjadi dibandingkan teknik konvensional. Dalam pandangan Islam ketidaksempurnaan fungsi usus pada perkembangan seorang bayi baru lahir tidak lepas dari kehendak Allah SWT dan sebagai orang tua harus dapat menerimanya dengan ikhlas dan sabar. Kewajiban orang tua yang memiliki bayi dengan kelainan kongenital adalah dengan membawanya

ke ahlinya dalam hal ini dokter. Tindakan operasi yang dilakukan adalah dalam upaya menyelamatkan kehidupan dan juga meningkatkan kualitas hidup seorang bayi, hal ini sesuai dengan ajaran Islam yang menjunjung tinggi kehidupan. Allah SWT menghargai setiap usaha mempertahankan dan memelihara kehidupan manusia, serta menjauhkan diri dari hal yang dapat membinasakannya.

5.2 Saran

1. Bagi para dokter, disarankan untuk melakukan penelitian klinis lebih lanjut tentang teknik terbaik yang dapat dilakukan dengan pembedahan teknik minimal invasif sebagai penatalaksaan pembedahan Hirschsprung.
2. Bagi masyarakat khususnya orang tua pasien disarankan untuk mengumpulkan informasi yang lebih banyak sebelum memutuskan jenis operasi yang terbaik untuk anaknya.

DAFTAR PUSTAKA

Al Qur'an dan Terjemahnya. 1998. Departemen Agama Republik Indonesia. Penerbit PT. Karya Toha Putra, Semarang.

Adang ZK 1967. Penyakit Hirschsprung's . Bagian Ilmu Bedah Fakultas Kedokteran Universitas Indonesia.

Cilley RE, Statter MB, Hirschl RB 2001. Definitive Treatment of Hirschsprung Disease in The Newborn With One Stage Procedure. Arch Dis Child. 84, 212-217.

Cremin BJ 1982. Diagnosis of Hirschsprung's Disease, dalam Holschneider AM ed Hirschsprung's Disease, hal 55-61. Hipokrates Vertaag, Sttugart.

Duhamel B 1982. Retrorectal and transanal pull-through (Duhamel's procedure). Dalam Holchneider AM (Ed). Hirschsprung's disease. Stuttgart: Hippokrates Verlag, 164-7.

Ehrenpreis T 1946. Megacolon in the newborn: A clinical and roentgenological study with special regard to the pathogenesis. Acta Chir Scand. 94,112.

Engum SA, Grosfeld JL 2001. Pediatric Surgery, dalam : Sabiston Textbook of Surgery 16th edition. York Graphic Service Inc. USA.

Evans WA, Willis R 1957. Hirschsprung's Disease : The Roentgen Diagnosis in Infant. Am J Roentgenol. 78, 1024-1048.

Fonkalsrud 1997. Hirschsprung's disease. Dalam Zinner MJ, Swhartz SI, Ellis H, editors. Maingot's Abdominal Operation. 10th ed. New York: Prentice-Hall intl.inc, hal 2097-105.

Georgeson KE, Cohen RD, Hebra A, Jona JZ, Powell DM, Rothenberg SS, Tagge EP 1999. Primary laparoscopic-assisted endorectal colon pull-through for Hirschsprung's disease: a new gold standard. Ann Surg. 229, 678-682.

Heikkinen M, Rintala R, Laakonen 1997. Longterm Anal Sphincter Performance After Surgery For Hirschsprung Disease. J Pediatr Surg. 32, 1443-1446.

Hope JW, Borns PF, Berg PK 1965. Roentgenologic Manifestations of Hirschsprung's Disease in Infants. Am J Roentgenol. 80, 95-97.

Irwan B 2003. Pengamatan Fungsi Anorektal Pada Penderita Penyakit Hirschsprung Pasca Operasi Pull-Through. Bagian Ilmu Bedah Fakultas Kedokteran Universitas Sumatera Utara. Hal 1-31. USU Digital Library.

Jones PG 1976. Clinical pediatric surgery, 2nd ed, Oxford: Blackwell : 69.

Kartono D 1993. Penyakit Hirschsprung : Perbandingan Prosedur Swenson dan Duhamel Modifikasi. Disertasi Doktor Ilmu Kedokteran Universitas Indonesia, Jakarta.

Kartono D 2004. Penyakit Hirschsprung. CV Sagung Seto, Jakarta.

Kleinhaus S, Boley SJ, Sheran M, Sieber WK 1979. Hirschsprung's disease: A survey of the members of Surgical Section of the American Academy of Pediatrics. J Pediatr Surg . 49, 588-97.

Klein RR, Scarborough RA. Hirschsprung's Disease in Newborn 1954. Ann J Surg. 88, 6-12.

Langer JC, Durrant AC, de la Torre L, Teitelbaum DH, Minkes RK, Caty MG, Wildhaber BE, Ortega SJ, Hirose S, Albanese CT 2003. One-stage transanal Soave pullthrough for Hirschsprung disease, A multicenter experience with 141 Children. Ann Surg. 238, 569-83.

Langes J, Minkes RK, Mazziotti MV, et al 1999. Transanal one-stage Soave procedure for infants with Hirschsprung's disease. J Pediatr Surg. 34, 148-152.

Lister J 1996. Complications of Paediatric Surgery. London: Bailliere Tindal., hal 133-42.

Mansjoeer A 2000. Kapita Selekta Kedokteran, ed 3. Media Aesculapius, Jakarta

Moore B, Singaram C, Eekhoff DE 1996. Imunohistochemical Evaluations of Ultrashort Segment Hirschsprung's Disease. Dis Colon Rektum 39, 817-822.

Mortensen NJ 2000. Megacolon and Non Megacolon Constipation dalam The Small and Large Intestines, dalam : Bailey Surgical Textbook 3rd edition. Lippincot William & Willkin Publisher, America.

Mujib A 2001. Kaidah-Kaidah Ilmu Fiqh. Kalam Mulia, Jakarta.

Nakao M, Sachiyo S, Tomoaki T 2001. Fourteen Year Experience of Acetylcholinesterase Staining for Rectal Mucosal Biospy in Neonatal Hirschsprung's Disease. J Pediatr Surg. 9, 1357-1363.

Neville HL 2006. Hirschsprung Disease. Diakses dari http://www.emedicine.com pada tanggal 10 Maret 2010.

Nixon HH 1982. Hirschsprung Disease in Newborn dalam Hirschsprung's Disease. , hal 103-113. Hipokrates Verlaag, Stuttgart.

Qardhawi Y 1995. Fatwa-Fatwa Kontemporer. Gema Insani Press, Jakarta.

Rehbein F, Booss D. Surgical treatment of Hirschsprung's disease: Rehbein procedure (Deep anterior resection). Dalam Holchneider AM (Ed). Hirschsprung's desease. Stuttgart: Hippokrates Verlag, hal 189-95.

Ruckauer D, Dobschuetz E 2005. Laparoscopically Assisted Colorectal Resection in Hirschsprung's disease. Eur J Med Res.10, 361-365.

Robertson HE, Kernohan JW 1938. The Myenteric Plexus in Congenital Megacolon. Proc Staff Meeting Mayoclin.13, 123.

Rothenberg SS, 1997. Laparoscopic pull-through procedures using the harmonic scalpel in infant and children with Hirschsprung's disease. J Pediatr Surg. 6, 894-896.

Sadler TW 1996. Sistem Pencernaan, dalam Embriologi Kedokteran Langman.ed 7., hal 268-271. Penerbit Buku Kedokteran EGC, Jakarta.

Schouten R. W 1991. Severe, longstanding Constipation in adults. Scand J Gastroenterol. 128, S60-8.

Shafik A 2000. Surgical anatomy of the anal canal. Dalam Neto JA,editor. New trends in coloproctology. Rio de Jainero;Livraria.,hal 3-18.

Shah AV 2003. Staged laparoscopic-assisted pull-through for Hirschsprung's disease. J Pediatr Surg. 38, 1667-1669.

Simon H 2008. Toxic megacolon. Tersedia : http://health.nytimes.com/. Pada tanggal 10 maret 2010.

Soave F 1977. Megacolon: long-term result of surgical treatment. Prog Pediatr Surg. 10,141-9.

Swenson O, Sherman JO, Fischer JH 1973. Diagnosis of Congenital Megacolon : an Analysis. J Pediatr Surg. 8, 587-594.

Swenson O, Sherman O, Fischer JH 1975. The Treatment and Postoperative Complications of Congenital Megacolon. Ann Surg. 182, 266-273.

Swenson O, Raffensperger JG 1990. Hirschsprung's disease. dalam Raffensperger JG,editor. Swenson's pediatric surgery. 5th ed. Connecticut:Appleton & Lange, hal 555-77.

Wai WS 2007. Management of Costipation. Tersedia : http://www.hkma.org. Pada tanggal 12 maret 2010.

Warner B 2008. Hirsc dis. Tersedia : http://64.143.176.9/library/healthguide/en-us/support/topic.asp?hwid=tp12696. pada tanggal 10 maret 2010.

Yamada T 1999. Atlas of gastroenterology. 2nd ed.Tokyo.

Zuhroni, Riani N, Nazaruddin N 2003. Islam Untuk Disiplin Ilmu Kesehatan dan Kedokteran. Ed 2. Departemen Agama RI, Jakarta.